

Kineziterapija kod hondromalacije patele

Križanović, Sara

Undergraduate thesis / Završni rad

2021

Degree Grantor / Ustanova koja je dodijelila akademski / stručni stupanj: **Josip Juraj Strossmayer University of Osijek, Faculty of Kinesiology Osijek / Sveučilište Josipa Jurja Strossmayera u Osijeku, Kineziološki fakultet Osijek**

Permanent link / Trajna poveznica: <https://um.nsk.hr/um:nbn:hr:265:968186>

Rights / Prava: [In copyright](#) / [Zaštićeno autorskim pravom.](#)

Download date / Datum preuzimanja: **2025-02-05**



Repository / Repozitorij:

[Repository of the Faculty of Kinesiology Osijek](#)



Sveučilište Josipa Jurja Strossmayera u Osijeku

Kineziološki fakultet Osijek

Preddiplomski sveučilišni studij Kineziologija

Sara Križanović

**KINEZITERAPIJA KOD
HONDROMALACIJE PATELE**

Završni rad

Osijek, 2021.

Sveučilište Josipa Jurja Strossmayera u Osijeku

Kineziološki fakultet Osijek

Preddiplomski sveučilišni studij Kineziologija

Sara Križanović

**KINEZITERAPIJA KOD
HONDROMALACIJE PATELE**

Završni rad

Kolegij: Kineziterapija

JMBAG: 0283024968

e-mail: skrizanovic@kifos.hr

Mentor: doc.dr.sc. Iva Šklempe Kokić

Osijek, 2021.

University Josip Juraj Strossmayer of Osijek

Faculty of Kinesiology

Undergraduate study of Kinesiology

Sara Križanović

KINESITHERAPY IN PATELLAR CHONDROMALACIA

Osijek, 2021.

IZJAVA
O AKADEMSKOJ ČESTITOSTI,
SUGLASNOSTI ZA OBJAVU U INSTITUCIJSKIM REPOZITORIJIMA
I ISTOVJETNOSTI DIGITALNE I TISKANE VERZIJE RADA

1. Kojom izjavljujem i svojim potpisom potvrđujem da je završni rad isključivo rezultat osobnoga rada koji se temelji na mojim istraživanjima i oslanja se na objavljenu literaturu. Potvrđujem poštivanje nepovredivosti autorstva te točno citiranje radova drugih autora i referiranje na njih.
2. Kojom izjavljujem da sam suglasan/suglasna da se trajno pohrani i objavi moj rad u institucijskom digitalnom repozitoriju Kineziološkog fakulteta Osijek, repozitoriju Sveučilišta Josipa Jurja Strossmayera u Osijeku te javno dostupnom repozitoriju Nacionalne i sveučilišne knjižnice u Zagrebu (u skladu s odredbama Zakona o znanstvenoj djelatnosti i visokom obrazovanju „Narodne novine“ broj 123/03., 198/03., 105/04., 174/04., 2/07.-Odluka USRH, 46/07., 63/11., 94/13., 139/13., 101/14.-Odluka USRH, 60/15.-Odluka USRH i 131/17.).
3. Izjavljujem da sam autor/autorica predanog rada i da je sadržaj predane elektroničke datoteke u potpunosti istovjetan sa dovršenom tiskanom verzijom rada predanom u svrhu obrane istog.

Ime i prezime studenta/studentice: Sara Križanović

JMBAG: 0283024968

e-mail za kontakt: sarakrižanovic0@gmail.com

Naziv studija: Kineziologija

Naslov rada: Kineziterapija kod hondromalacije patele

Mentor/mentorica završnog / diplomskog rada: doc.dr.sc. Iva Šklempe Kokić

U Osijeku, 23.7.2021. godine

Potpis



Kineziterapija kod hondromalacije patele

SAŽETAK

Koljeno je jedan od najsloženijih zglobova u tijelu, potpomognut i održavan ligamentima i mišićima bez koštane stabilnosti zbog čega je vrlo često izložen napetostima i stresovima. Sindromi prenaprezanja donjeg ekstremiteta su vrlo česta pojava kako kod sportaša, tako i kod rekreativaca, a prednja koljenska bol je jedan od sindroma. Hondromalacija patele je rezultat degeneracije hrskavice različitog stupnja, prije nego što dođe do promjene na subhondralnoj kosti te vrlo često zahvaća mlade ljude i sportaše. Simptomi hondromalacije patele su bol i osjećaj „propadanja u koljenu“, krepitacija (zvuk škripanja koljena) te osjećaj punoće i napetosti koljena. Cilj ovog rada je prikazati kinzioterapijske vježbe kod hondromalacije koje se koriste u konzervativnom liječenju sindroma.

Ključne riječi: hondromalacija patele, prednja koljenska bol, kineziterapija

Kinesitherapy in patellar chondromalacia

ABSTRACT

The knee is one of the most complex joints in the body, supported and maintained by ligaments and muscles without bone stability which is why it is very often exposed to tensions and stresses. Lower limb overexertion syndromes are very common in both athletes and recreational athletes, and anterior knee pain is one of the syndromes. Patellar chondromalacia is the result of cartilage degeneration of varying degrees, before the changes in the subchondral bone occur, very often affecting young people and athletes. Symptoms of chondromalacia patella include pain and a feeling of "knee buckling", crepitation (cracking sound in the knee), and feeling of fullness and tension in the knee. The aim of this paper is to present kinesitherapy exercises in chondromalacia patella in conservative treatment of the syndrome.

Keywords: chondromalacia patellae, anterior knee pain, kinesitherapy

SADRŽAJ

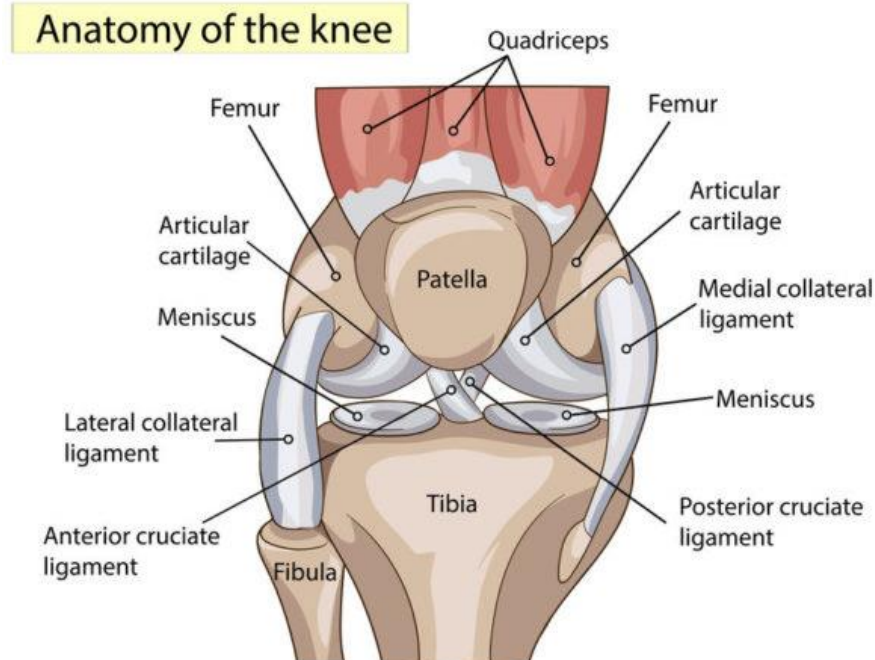
1. UVOD	1
2. ANATOMIJA KOLJENA	2
2. 1. Koštani sustav i ligamenti.....	3
2. 2. Mišići koljena.....	4
3. SINDROMI PRENAPREZANJA DONJEG EKSTREMITETA.....	7
3. 1. Prednja koljenska bol	7
3. 1. 1. Hondromalacija patele	10
3. 1. 2. Lateralna hiperpresija patele	10
3. 1. 3. Subluksacija patele.....	11
3. 1. 4. Luksacija patele	11
3. 1. 5. Idiopatska prednja koljenska bol.....	12
4. HONDROMALACIJA PATELE	13
4. 1. Etiologija hondromalacije patele	13
4. 2. Simptomi i dijagnostika	16
4. 3. Liječenje	18
5. KINEZITERAPIJA KOD HONDROMALACIJE PATELE	19
5. 1. Vježbe istezanja i opuštanja.....	21
5. 2. Vježbe snage	23
6. ZAKLJUČAK	30
7. LITERATURA.....	31
8. ŽIVOTOPIS	33
9. PRILOZI	34
Obrazac br. 2	34
Potvrda mentora o provedenom postupku provjere izvornosti rada	34

1. UVOD

Sindromi donjeg ekstremiteta su vrlo česta pojava kako kod aktivnih sportaša, tako i kod neaktivnih osoba. Mnogo je podjela sindroma donjeg ekstremiteta, a ovaj rad će najviše spominjati prednju koljensku bol u sklopu koje se nalazi i dijagnoza hondromalacije patele. Hondromalacija patele je vrlo česta dijagnoza pogotovo kod mladih osoba, iako prema istraživanjima postoji čak do 50% ljudi koji imaju hondromalaciju patele, ali nemaju razvijene simptome niti ikakve tegobe. Ipak, ona vrlo često uzrokuje probleme i ograničene pokrete donjih ekstremiteta, a budući da je okarakterizirana kao sekundarna dijagnoza, bitno je ustanoviti primarnu, tj. uzrok pretjeranog trošenja hrskavice. Najčešći uzrok ove dijagnoze je dislokacija patele. Budući da se hondromalacija patele rijetko kad liječi operativno, ovaj rad će se fokusirati na kineziterapijske intervencije koje se koriste u konzervativnom liječenju hondromalacije patele.

2. ANATOMIJA KOLJENA

Koljeno je jedan od najsloženijih zglobova u tijelu, potpomognut i održavan ligamentima i mišićima bez koštane stabilnosti zbog čega je vrlo često izložen napetostima i stresovima. U koljenom zglobu (Slika 1.) se sastaju tri kosti unutar zajedničke zglobne čahure: bedrena kost (femur), goljenična kost (tibija) i sezamska kost iver (patela). Zglob koljena (articulatio genus) povezuje donji kraj femura i gornji kraj tibije, on je trohoginglimus te se u tom zglobu izvode pokreti fleksije, esktenzije, unutarne i vanjske rotacije. U položaju ekstenzije nije moguće izvesti rotaciju zbog napetosti ligamenata, dok je u položaju fleksije moguća unutranja i vanjska rotacija potkoljenice.



Slika 1. Anatomija koljena

(Izvor: <https://northlandorthopaedicsurgeon.co.nz/knee-surgeon/knee-anatomy/>)

2. 1. Koštani sustav i ligamenti

Koljeno je građeno od tri kosti, bedrene kosti ili femura, goljenične kosti ili tibije te sezamske kosti ivera ili patele. Natkoljenična ili bedrena kost tj. femur je najveća i najduža, najteža cjevasta kost u tijelu čovjeka (Keros i sur., 1996.). Tijelo femura je malo zakrivljeno prema naprijed, a na proksimalnom i distalnom kraju kost je zadebljana. Proksimalni dio kosti je polukuglasta glava, *caput femoris*, a smještena je na dugačkom vratu, *collum femoris*, koji je postavljen ukoso prema osi kosti. Glava bedrene kosti s trupom zatvara tzv. kolodijafizni kut od 125° , otvoren medijalno pa je zato mehanički slaba točka (Bajek i sur., 2007.). Na prijelazu vrata u trup se izbočuju dvije kvrge, tj. obrtači. Straga, gore i lateralno se nalazi *trochanter major*, a straga, dolje i medijalno se nalazi *trochanter minor*. Trohanteri su sprijeda povezani intertrohanteričnom crtom, a straga intertrohanteričnom kristom. Jama, *fossa trochanterica*, se nalazi uz medijalnu stranu velikog trohantera. Trup femura, *corpus femoris*, je cilindrična oblika te je blago konveksan prema naprijed. Uzdužni greben, *linea aspera*, se ističe na stražnjoj površini na koju su pripojeni mnogobrojni mišići. Distalni prošireni dio kosti završava velikim zaobljenim zglavcima koji strše prema dolje i natrag, a među njima je straga duboka međučvorna jama, *fossa intercondylaris* (Keros i sur., 1996.). Ta su dva široka valjkasta izbočenja, *condylus lateralis et medialis*, sprijeda objedinjena u zglobnu plohu za iver, *facies patellaris*. Zglobna ploha za iver je poprečno konkavna, a uzduž konveksna. Zglobne plohe za spajanje sa goljeničnom kosti se nalaze na donjoj i stražnjoj strani kondila, a konveksne su u sagitalnom smjeru te su nalik poprečno položenim punim valjcima. Izdanci, *epicondylus lateralis et medialis*, za pripajanje ligamenata i mišića se nalaze pobočno na kondilima (Bajek i sur., 2007.).

Goljenična kost, *tibia*, je debela cjevasta dugačka kost koja preuzima opterećenja od femura i prenosi ih u stopalo. Proksimalni kraj tibije je zadebljan i proširen u dva kondila, *condylus lateralis et medialis*, čija je gornja površina zaravnjena i ima dvije blago udubljene glatke površine za koljeni zglob, *facies articulares superiores*. Ispod kondila na prednjoj strani je izrazita hrapava ispupčina, *tuberositas*, na koju se patelarnom svezom veže *m. quadriceps femoris*. S medijalne strane na distalnom kraju tibija završava sa medijalnim gležnjem, *malleolus medialis* (Keros i sur., 1999.).

Iver, patella, je sezamska kost koja se nalazi u tetivi m. quadriceps femorisa, ispred koljena te klizi preko koljenskog zgloba. Patela ima oblik trokuta s vrhom okrenutim prema dolje, slična je klinu i prednja strana joj je hrapava, a stražnja glatka sa dvije plohe za uzglobljavanje sa femurom.

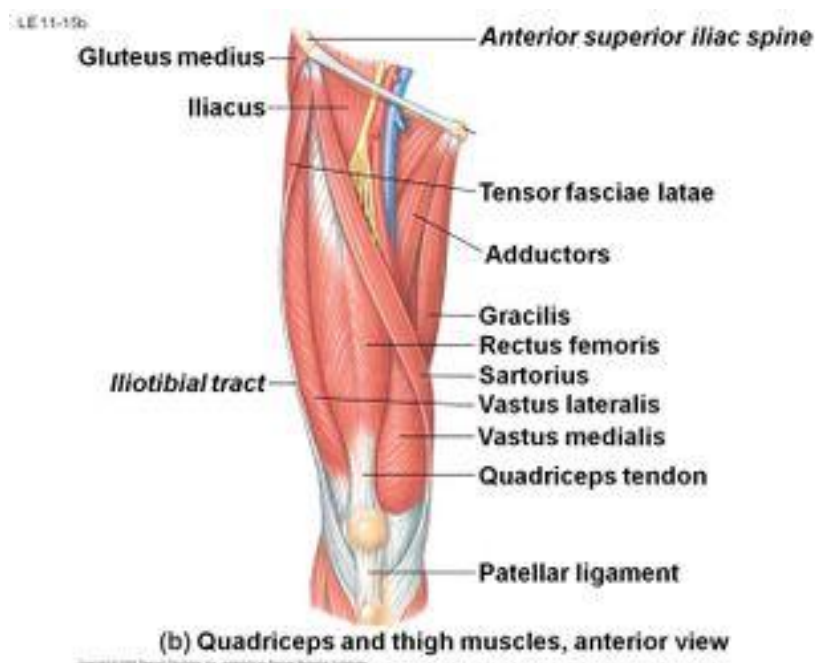Konkavitet zglobnih ploha na goljениčnoj kosti, facies articulares superiores, slabije je izražen od konveksiteta ploha na femuru, kosti se međusobno dodiruju jedino središnjim dijelovima zglobnih ploha, a između perifernih dijelova umetnuti su zglobni polumjesečasti menisci. Menisci, menisci articulares, su vezivnohrskavične srpaste tvorbe čiji je vanjski rub zadebljan, a prema sredini zgloba se stanjuju u tanak i slobodni rub. Stalan položaj zglobnih tijela u zglobu koljena učvršćuje bedreno mišićje i sklop čvrstih sveza. Prednju stranu zglobne čahure učvršćuje zajednička tetiva m. quadriceps femorisa, koja se proteže do tuberositas tibije, s patelom i patelarnom svezom, lig. patellae, a postrano se nalaze iverna krilca, retinacula patellae. Dvije sveze pojačavaju stražnju stranu zglobne čahure te postrano također dvije pobočne sveze, lig. collateralia. Oba kolateralna ligamenta osiguravaju zglob u uspravnom stavu. U dubini zgloba su smještene križne sveze, ligg. cruciata, koje povezuju stijenke međukondilarne jame s prednjim međukondilarnim poljem, lig. cruciatum anterius, tj. sa stražnjim međukondilarnim poljem, lig. cruciatum posterius, na tibiji. Nazivaju se križnim svezama jer su sveze međusobno ukrižene (Bajek i sur., 2007.).

2. 2. Mišići koljena

Mišići natkoljenice izvode kretnje u zglobu koljena i u zglobu kuka. Dije se na prednju, medijalnu i stražnju skupinu mišića. Mišići prednje i stražnje skupine natkoljenice polaze sa zdjelice, a distalnu inserciju imaju na kostima potkoljenice. Stoga ti mišići djeluju i u zglobu kuka i u zglobu koljena, izvodeći suprotne kretnje. Tako su mišići prednje skupine ekstenzori u koljenu i fleksori u kuku, a mišići stražnje skupine fleksori u koljenu i ekstenzori u kuku. Za razliku od mišića prednje i stražnje skupine, većina mišića medijalne skupine djeluje jedino u zglobu kuka gdje izvode adukciju natkoljenice (Bajek i sur., 2007.).

Mišići prednje skupine natkoljenice (Slika 2.) pripadaju u ekstenzorni mehanizam, a to je četveroglavi bedreni mišić tj. m. quadriceps femoris kojemu je polazište iznad zdjelice čašice i hvatište na tuberositas tibiji. On se sastoji od četiri mišićna trbuha, a to su m. vastus medialis, m. vastus intermedius, m. vastus lateralis te m. rectus femoris. Tri široka mišića, m. vastus medialis,

m. vastus intermedius i m. vastus lateralis polaze s medijalne, lateralne i prednje ploštine femura i hvataju se na tibiju te se smatraju monoartikularnim mišićima. M. rectus femoris, ravni mišić, polazi iznad zdjelične čašice te se spaja sa vastusima i također se hvata na tibiju, preko tuberositas tibije, te se samim time smatra biartikularnim mišićem. Funkcija m. quadriceps femorisa je fleksija natkoljenice i ekstenzija potkoljenice. Inervacija mišića je kroz n. femoralis (L1-L4). Uz mišiće prednje skupine natkoljenice u ekstenzorni mehanizam se pridružuje i mišić koji pripada skupini vanjskih zdjeličnih mišića, m. tensor fasciae latae koji zateže fasciju natkoljenice te je slab ekstenzor potkoljenice.

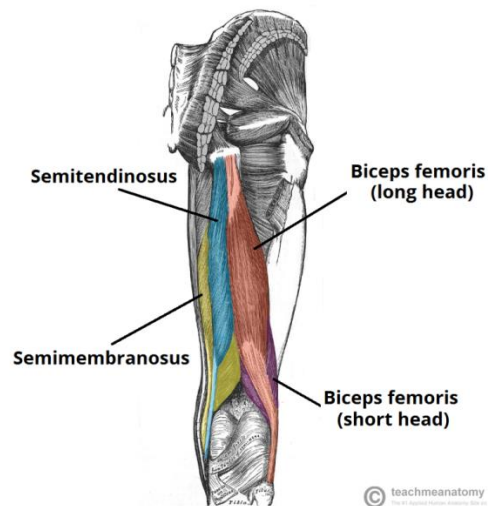


Slika 2. Mišići prednje skupine natkoljenice

(Izvor: https://www.physio-pedia.com/Quadriceps_Tendon_Tear)

Mišići stražnje skupine natkoljenice (Slika 3.) pripadaju u fleksorni mehanizam, a to su m. semitendinosus, m. semimembranosus i m. biceps femoris. M. semitendinosus i m. semimembranosus polaze od sjedne kosti i hvataju se na proksimalni dio medijalne površine tibije. Njihova funkcija je ekstenzija natkoljenice te fleksija i unutarnja rotacija potkoljenice. Inervacija

mišića je kroz n. ischiadicus (L4-S3). M. biceps femoris ima dvije glave, caput longum (polazište tuber ischiadicum) i caput breve (polazište labium laterale lineae asperae), a hvata se na glavu fibule. Njegova funkcija je ekstenzija natkoljenice i fleksija i vanjska rotacija potkoljenice. Inervacija je kroz n. ischiadicus (L4-S3). U fleksorni mehanizam uz mišiće stražnje skupine natkoljenice se pridružuju još i mišić prednje skupine natkoljenice m. sartorius, mišić medijalne skupine natkoljenice m. gracilis te mišić stražnje skupine potkoljenice m. gastrocnemius i m. popliteus. M. sartorius polazi od gornjeg ruba zdjelične kosti te se hvata na proksimalni dio medijalne površine tibije. Njegova funkcija je fleksija i vanjska rotacija natkoljenice te fleksija i unutarnja rotacija potkoljenice. Inervacija mišića je kroz n. femoralis (L1-L4). M. gracilis polazi od donje grane stidne kosti te se hvata na proksimalni dio medijalne površine tibije. Njegova funkcija je adukcija natkoljenice te fleksija i unutarnja rotacija potkoljenice. Inervacija mišića je kroz n. obturatorius. M. gastrocnemius je dio mišića m. triceps surae te polazi od medijalnog i lateralnog epikondila femura (dvije glave) te se hvata na tuber calcanei. On je slab fleksor potkoljenice, a pomaže u aktivnoj stabilizaciji koljena. Medijalna glava je slab unutarnji rotator, a lateralna glava je slab vanjski rotator. Inervacija mišića je kroz n. tibialis. M. popliteus leži duboko u poplitealnoj jami. On je fleksor i unutarnji rotator koljena, uz to i povlači lateralni meniskus u posteriornom smjeru tijekom fleksije te sprječava pomak femura u odnosu na tibiju kod čučnja.



Slika 3. Mišići stražnje skupine natkoljenice

(Izvor: <https://teachmeanatomy.info/lower-limb/muscles/thigh/hamstrings/>)

3. SINDROMI PRENAPREZANJA DONJEG EKSTREMITETA

Sindromi prenaprezanja donjeg ekstremiteta su vrlo česta pojava kako kod sportaša, tako i kod rekreativaca te osoba koje su fizički neaktivne. Izvor problema može biti kontinuirana dugotrajna naporna aktivnost koja određenom prekomjernom silom vrši pritisak na kosti, mišiće i/ili zglobove, ali isto tako izvor sindroma može biti kontinuirana neaktivnost koja uključuje duže sjedenje i nedovoljno kretanje koje može pogodovati nastanku bolova te u konačnici i sindromima prenaprezanja donjeg ekstremiteta. U sindrome prenaprezanja donjeg ekstremiteta se ubrajaju: sindrom bolne prepone, sindrom mišića stražnje strane natkoljenice, škljocavi kuk, prednja koljenska bol, skakačko koljeno, plivačko koljeno, sindrom trenja iliotibijalnog traktusa, mb. Osgood-Schlatter, mb. Sinding-Larsen-Johansson, mb. Hoffa, sindrom sinovijalnih nabora, sindrom semimembranosusa, sindrom pes anserinusa, sindrom popliteusa, sindrom fabele, trkačka potkoljenica, sindrom m. tibialis posterior, periostitis tibije, kronični sindrom prednjeg fascijalnog prostora potkoljenice, prijelom zamora tibije, sindrom prenaprezanja Ahilove tetive, entezitis Ahilove tetive, retrokalkanearni burzitis i plantarni fascitis. Jedan od najznačajnijih uzroka prednje koljenske boli je upravo hondromalacija patele.

3. 1. Prednja koljenska bol

Prednja koljenska bol je veliki klinički problem u dijagnostici bolesti i ozljeda koljenskog zgloba, a ujedno i najčešći uzrok dolazaka bolesnika u gonološku ambulantu. Postoji niz razloga prednje koljenske boli te on ne mora biti samo u patelofemoralnom zglobu. To može biti i intraartikularna bolest ili ozljeda (npr. meniska, zglobne hrskavice, sinovijalne membrane, ligamenata koljena), sindromi prenaprezanja u području koljena, tumori, infekcije, ali i iradijacije boli iz drugih područja, najčešće iz kuka (Hašpl i sur., 2001.).

Postoje dva tipa boli, brza bol i spora bol. Brza bol se osjeti unutar 0.1 sekunde nakon što je stimulans apliciran te je ona opisana kao oštra, trenutna ili električna bol. Spora bol je opisana kao goreća, kronična bol i obično je popraćena sa destrukcijom tkiva što je češća pojava kod prednje koljenske boli (Biedert & Sanchis-Alfonso, 2002.).

Prednja koljenska bol je češća kod žena nego kod muškaraca zbog određenih socioloških, hormonskih i mišićnih razlika. Strukturalno je teško promijeniti tu činjenicu, ali se može dodatno poboljšati oslonac za patelu. Fizička kondicija posebno pomaže pri smanjenju mišićno-koštanog invaliditeta kod žena te kada patelofemoralna bol postane evidentna potrebno je smanjiti ili u potpunosti prestati nositi obuću sa povišenim potpeticama te isto tako aducirano držanje donjih ekstremiteta može umanjiti bolove uz, naravno, terapiju. Kinetički lanac je vrlo bitan faktor jer se tako mogu pratiti i kontrolirati sve promjene i neispravnosti povezane sa strukturnima razlikama (Fulkerson & Arendt, 2000.).

Opisano je više podjela uzroka prednje koljenske boli, ali se najčešće rabi Merchantova tablica koja je ustanovljena za kliničku potrebu te je bazirana prema etiologiji, a ne simptomima kao što je prednja koljenska bol ili promjenama kao što je hondromalacija patele, te se uz pomoć nje brže i efikasnije dolazi do potrebnog tretmana (Hašpl i sur., 2001.):

I. Trauma

Akutna trauma

1. Kontuzija
2. Fraktura (patela, troheja, tuberositas tibije)
3. Dislokacija
4. Ruptura (tetiva m. quadriceps femoris, patelarni ligament)

Ponavljana trauma (sindromi prenaprezanja)

1. Tenditis patelarnog ligamenta
2. Tenditis m. quadriceps femorisa
3. Peripatelarni tenditis
4. Peripatelarni burzitis
5. Juvenilne osteohondroze (mb. Osgood Schlatter)

Kasnije posljedice traume / Kasniji efekt traume

1. Posttraumatska hondromalacija patele
2. Posttraumatska patelofemoralna artroza
3. Sindrom infrapatelarne plike
4. Algodistrofija patele
5. Koštana distrofija patele

- 6. Stečena patela infera
 - 7. Stečena fibroza tetive m. quadriceps femoris
- II. Displazija patelofemoralnog zgloba
- Sindrom lateralne hiperpresije patele
 - 1. Sekundarna hondromalacija patele
 - 2. Sekundarna patelofemoralna artroza
 - Rekurentna dislokacija patele
 - 1. Pridružena fraktura
 - 2. Pridružena hondromalacija patele
 - 3. Pridružena patelofemoralna artroza
 - Kronična dislokacija patele
 - 1. Prirođena
 - 2. Stečena
- III. Idiopatska hondromalacija patele
- IV. Osteohondritis disekans
- Patele
 - Trohleje
- V. Sindrom sinovijalnih plika
- Medijalne parapatelarne
 - Suprapatelarne
 - Lateralne parapatelarne

Sam Merchant naglašava važnost korištenja termina „hondromalacija patele“ kao sekundarnu ili idiopatsku dijagnozu tj. nikad kao samostalnu dijagnozu. Hondromalacija patele kao dijagnoza se prvi puta spominje 1928. godine kao postraumatska hondromalacija, no ubrzo se dijagnoza počela koristiti kao samostalna, a ne sekundarna čije se značenje u konačnici izjednačilo sa pojmom prednja koljenska bol, što nije točno (Merchant, 1988.).

Osnovna funkcija patele je odmicanje patelarnog ligamenta od centra rotacije te se na taj način rasterećuje koljeno. Prednja koljenska bol je usko vezana uz kompresijske sile i sile smicanja tj. povećavajući fleksiju koljena povećavamo i patelofemoralni pritisak pa tako kod 60° fleksije se

stvara pritisak jednak dvostrukoj tjelesnoj težini. Kod dinamičkih opterećenja patelofemoralnog zgloba te sile iznose čak do 17,5 puta težine tijela u ekstremnim fizičkim naprezanjima (Jackson, 2001.).

Neusklađenost ekstenzorskog sustava koljena dovodi do neravnomjerne raspodjele sila u patelofemoralnom zglobu što rezultira povećanim pritiskom u određenim područjima zgloba. Klasifikaciju prednje koljenske boli s obzirom na patelofemoralni zglob možemo podijeliti na tilting i lateralnu dispoziciju. Tilting je nagib patele, a lateralna dispozicija je pomak patele lateralno. Lateralna dispozicija se još dijeli na lateralnu hiperpresiju patele, subluksaciju patele te luksaciju patele uz popratnu hondromalaciju patele. Osim navedenih podjela prednja koljenska bol dakako može biti i idiopatska.

3. 1. 1. Hondromalacija patele

Hondromalacija patele se smatra preartrotskim stanjem koje se najčešće opaža već u ranoj mladosti, između 20. i 40. godine života, češće kod odbojkaša, košarkaša i skijaša. Hondromalacija je omekšanje hrskavice patele različitog stupnja. Klinički se očituje bol na pritisak i pri pokretu, kreptacija te eventualna oteklina koljena.

3. 1. 2. Lateralna hiperpresija patele

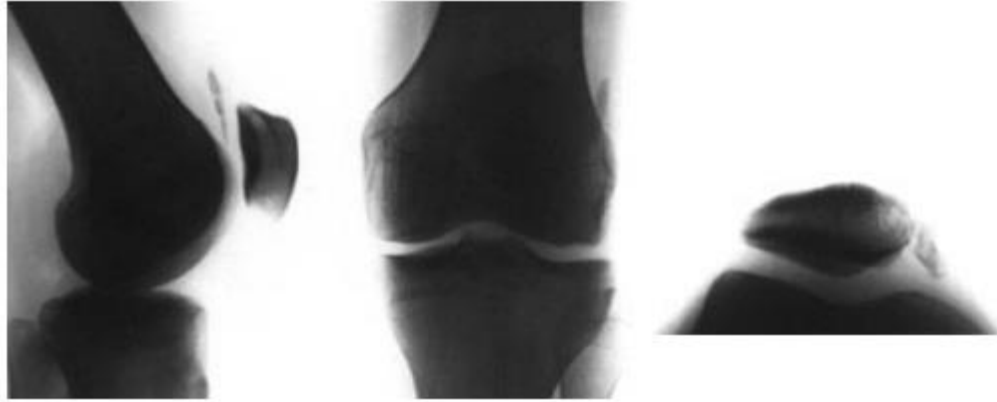
Kod sindroma lateralne hiperpresije patele prisutna je prednja koljenska bol, ali bez prisustva instabiliteta patele. Većinom se pojavljuje neugoda ili bol kod forsirane fleksije koljena u pokretima kao što su hodanje niz brijeg ili stepenice te kod prisilnog dugotrajnog trčanja ili sjedenja. Bol se češće pojavljuje nakon ovih aktivnosti, u mirovanju, nego tijekom. Kod palpacije lateralne fasete patele se pojavljuje bol, a testom patelarnog nagiba vidljivo je skraćen lateralni retinakul. Test lateralnog pomaka patele prikazuje smanjenu mogućnost pomaka prema medijalno. Sekundarna artroza je suspektna ukoliko ima sinovijalnog izljeva koji je kod ove dijagnoze rijedak. Može biti prisutan i vidljiv stupanj tiltinga patele (Hašpl, 2000.).

3. 1. 3. Subluksacija patele

Tijekom fleksije koljena, subluksacija patele vodi do prenošenja abnormalnih naprežanja kroz okolna meka tkiva, hrskavicu i subhondralnu kost što može dovesti do prednje koljenske boli. Uzroci patelofemoralne subluksacije su višestruki iako je poznato da određene anatomske značajke doprinose subluksaciji. Te anatomske značajke su položaj patele u odnosu na trohleju (zahvat patele, patella alta), položaj tibijalnog tuberkula, položaj m. vastus medialis obliquusa (VMO) i morfologija proksimalne trohleeje. Čimbenici koji vjerojatno ne uzrokuju subluksaciju uključuju: oblik patele, morfologiju srednjeg i donjeg dijela trohleeje i debljinu hrskavice trohleeje i patele. Subluksacija i dislokacija se najčešće javljaju kod fleksije koljena između 0° i 30° (Monk i sur., 2011.). Za razliku od lateralne hiperpresije kod subluksacije se javlja osjećaj blokade kretnje i nestabilnosti koljena te bol u lateralnoj faseti patele.

3. 1. 4. Luksacija patele

Luksacija patele se dijeli na akutnu i ponavljajuću luksaciju. Kod akutne luksacije patele se pojavljuje osjećaj kao da je „koljeno iskočilo“ i kretnje postaju znatno ograničene te se palpatorno pojavljuje medijalna parapatelarna bol i otok koljena zbog intraartikularnog krvarenja. Mehanizam ozljede je obično fleksija koljena, vanjska rotacija potkoljenice uz naglu kontrakciju m. quadriceps femorisa. Repozicija je fleksija kuka i nježan pritisak patele prema medijalno. Medijalni retinakul i medijalni patelofemoralni ligament pucaju kod luksacije te također može nastati hondralna ili osteohondralna fraktura ili lateralne fasete trohleeje, ili patele. Nastaje hondralno ili osteohondralno slobodno zglobno tijelo (Slika 4.), a punkcijom se dobiva krv i osobito se treba obratiti pozornost na kapljice masti koje ukazuju na osteohondralnu frakturu (Hašpl i sur. 2001.).



Slika 4. Akutna luksacija patele sa osteohondralnim fragmentom kosti u lateralnom odjeljku koljena

(Izvor: Hašpl i sur., 2001.)

Kod ponavljane luksacije patele klinička slika nije toliko kritična kao pri akutnoj luksaciji te svaka sljedeća luksacija daje blaže kliničke simptome. Pojavljuju se češće epizode nestabilnosti koljena i osjećaj da „koljeno koči“ te se javlja otok i bol u području medijalnog retinakula. Moguća je spontana repozicija, a pri pregledu se uvijek ustanovi da je povećan Q-kut te je često prisutna i patela alta sa generaliziranom labavošću zglobova (Hašpl i sur. 2001.).

3. 1. 5. Idiopatska prednja koljenska bol

Idiopatska prednja koljenska bol je bol koja je prisutna iako su svi poznati razlozi isključeni dijagnostičkim postupkom te se smatra jednom od najtipičnijih oblika nociceptorne boli. Vrlo često se veže uz krepitacije patelofemoralnog zgloba koje ne moraju nužno ukazivati na oštećenje. Idiopatska prednja koljenska bol je jedan od najčešćih mišićno-skeletnih poremećaja koji zahvaćaju 15-33% odrasle populacije te 21-45% adolescenata gdje je više zastupljena pojava kod djevojaka nego kod dečaka (Naslund i sur., 2002.).

4. HONDROMALACIJA PATELE

Hondromalacija patele (grč. chondros – hrskavica, malakia – omekšanje), poznata i kao „trkačko koljeno“, je rezultat degeneracije hrskavice različitog stupnja, prije nego dođe do promjene u subhondralnoj kosti. U početku su ove promjene reverzibilne, a kasnije nepovratne zbog teških degenerativnih promjena. Vrlo često zahvaća mlade ljude i sportaše, ali se također javlja kod osoba starije i zrele dobi. Ukoliko se ne liječi pravovremeno i efektivno, hondromalacija patele može voditi do osteoartritisisa koljenskog zgloba.

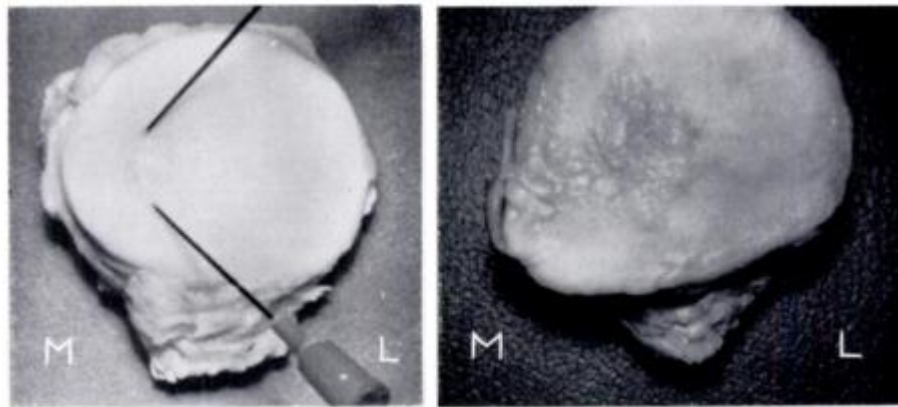
4. 1. Etiologija hondromalacije patele

Brojni autori su istraživali uzorke koji dovode do razvoja hondromalacije, a najsažetije izvješće je podnio Morscher prema kojem se etiologija hondromalacije patele može svrstati u 6 skupina (Pećina & Bojanić, 2004.):

1. Trauma i mehaničko preopterećenje
2. Anatomske varijacije (Wibergovi tipovi 3 i 4 i oblik "Hunter's hat"; Outerbridgeov greben, bipartitna patela, itd.)
3. Poremećaj u poravnanju patele
4. Promjena putanje klizanja patele
5. Nutritivni poremećaji hrskavice
6. Hormonski čimbenici

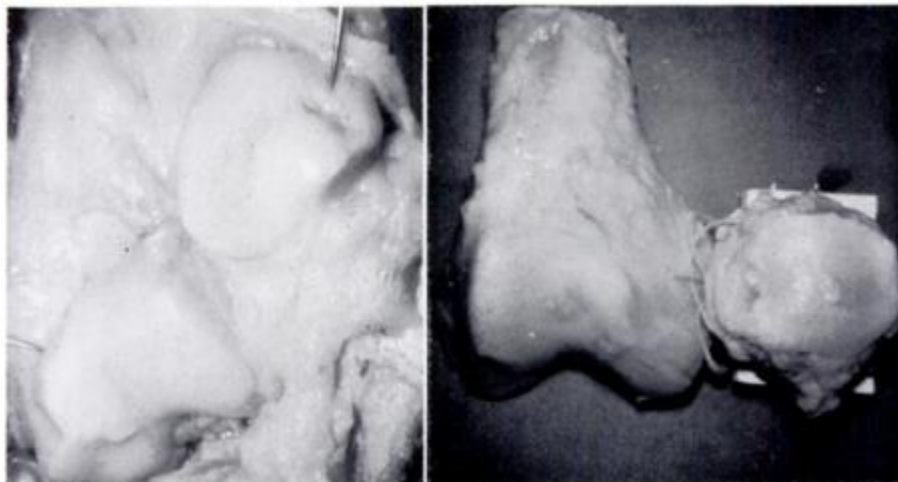
Normalna i zdrava duboka površina patele je plavkastobijela, glatka, blistava i elastična. Najranija promjena u hondromalaciji čini hrskavicu mutnu pa čak i žućkastobijelom te je meka i natečena. Područje koje je zahvaćeno hondromalacijom je gotovo uvijek u sredini medijalne patelarne fasete ili distalno od te točke te je promjera oko 1,25 cm ili više. Kako stanje napreduje, razvijaju se nepravilne duboke pukotine, a zahvaćeno područje postaje masa hrskavičastih ljuskica pričvršćenih na subhondralnu kost (Slika 5.). Ovo se područje postupno povećava, dok u njegovom

središtu hrskavica erodira do gole kosti. Postupno se promjene proširuju na bočnu stranu dok se ne zahvati cijela patela. Hrkavica kondila bedrene kosti nije obično zahvaćena, uz dvije iznimke. Prvo je "zrcalno" područje erozije koje se obično vidi u interkondilarnom području (Slika 6.) u bolesnika s uznapredovalim promjenama patele ili generaliziranim osteoartritisom, a drugo je rijetka erozija gornje granice medijalnog kondila femura (Outerbridge, 1961.).



Slika 5. Hondromalacija u ranoj fazi i širenje hondromalacije sa medijalne na lateralnu stranu

(Izvor: Outerbridge, 1961.)



Slika 6. Erozijska na subhondralnoj kosti i erozija patele sa zrcalnom slikom erozije u interkondilarnom području

(Izvor: Outerbridge, 1961.)

Brojne su klasifikacije hondromalacije patele, ovisno o stanju i karakteristikama promjena na hrskavici patelofemoralnog zgloba i veličine i lokacije tih promjena. U tablici su prikazane najčešće klasifikacije koje se koriste danas, a najčešće korištena od njih je Outerbridge klasifikacija (Tablica 1.).

Tablica 1. Klasifikacija simptoma lezija zglobne hrskavice

Autor	Stupanj lezije	Opis površine zglobne hrskavice	Dijametar	Lokacija
Outerbridge	I.	Razmekšanje i nateknuće	-	Počinje najčešće na medijalnoj faseti patele; kasnije se širi do lateralne fasete „manja“ lezija na interkondilarnom području femura; gornja granica medijalnog kondila femura
	II.	Usitnjavanje i pucanje	$< \frac{1}{2}$	
	III.	Usitnjavanje i pucanje	$> \frac{1}{2}$	
	IV.	Erozija hrskavice sve do kosti	-	
Bentley	I.	Fibrilacija ili pucanje	$< 0.5\text{cm}$	Najčešće na spoju medijalnih faseti patele
	II.	Fibrilacija ili pucanje	$0.5 - 1.0\text{ cm}$	
	III.	Fibrilacija ili pucanje	$1.0 - 2.0\text{ cm}$	
	IV.	Fibrilacija sa ili bez izlaganja subhondralne kosti	$> 2.0\text{ cm}$	
Casscells	I.	Erozijsko površinsko područje	$\leq 1\text{cm}$	Patela i prednji dio femoralne površine
	II.	Zahvaćeni dublji dijelovi hrskavice	$1 - 2\text{ cm}$	
	III.	Hrskavica je u potpunosti zahvaćena te kost izložena	$2 - 4\text{ cm}$	
	IV.	Zglobna hrskavica u	Prošireno područje	

		potpuno uništena		
Insall	I.	Nateknuće i omekšanje hrskavice (zatvorena hondromalacija)	-	Sredina vrha patele sa jednakim širenjem prema medijalnim i lateralnim fasetama patele
	II.	Duboko pucanje koje se širi do subhondralne kosti	-	
	III.	Fibrilacija	-	
	IV.	Erozijske promjene i izloženost subhondralne kosti (osteoartraza)	-	Uključuje suprotno ili zrcalno na površinu femura, gornja i donja 1/3 patele gotovo uvijek pošteđena

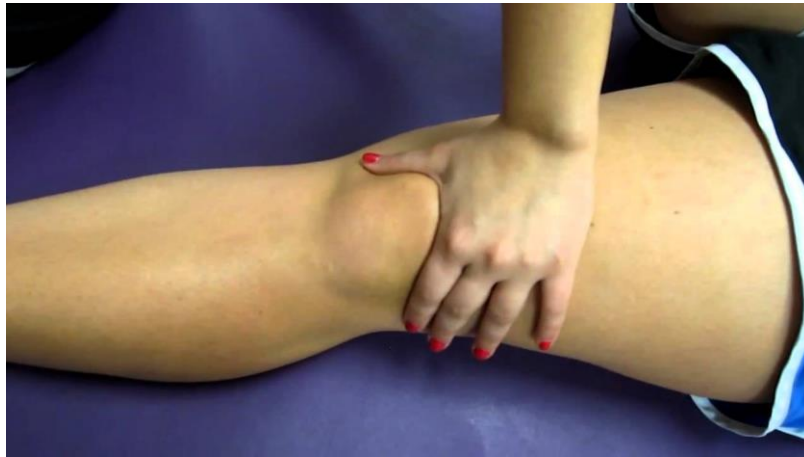(Izvor: Pećina & Bojanić, 2004.)

4. 2. Simptomi i dijagnostika

Simptomi koji se javljaju kod hondromalacije patele su: bol i osjećaj „propadanja u koljenu“, krepitacija (zvuk škripanja koljena), osjećaj punoće i napetosti koljena. Često se bol javlja prilikom dužeg sjedenja ili trčanja te prilikom izvođenja pokreta forsirane fleksije. Ignoriranje simptoma može dovesti do atrofije m. quadriceps femorisa te oticanja koljena. Napredovanjem oštećenja dolazi do nestabilnosti zgloba tzv. „otkazivanja koljena“ te ograničenja pokreta.

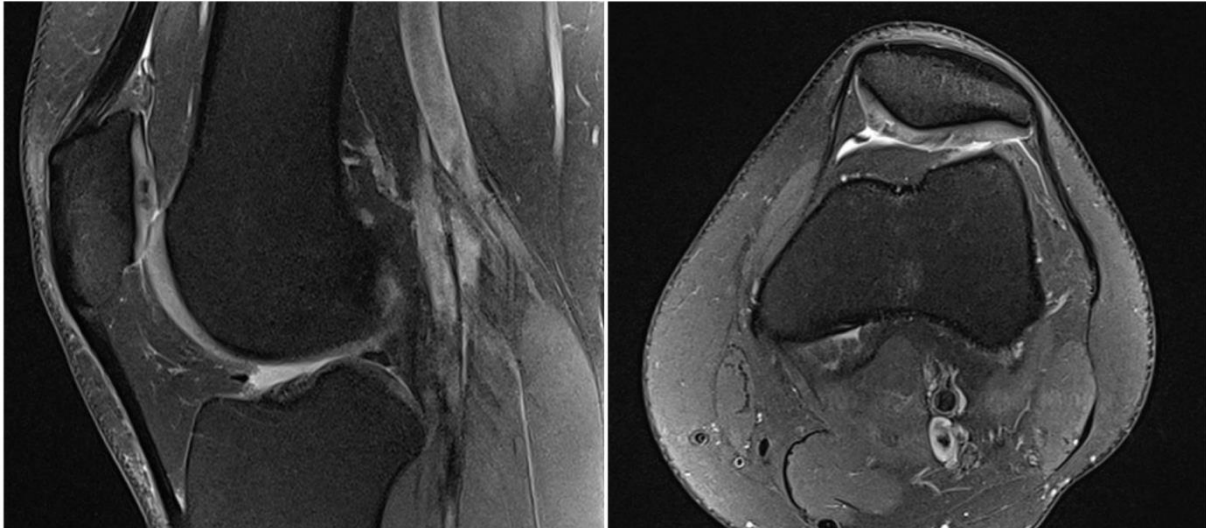Prilikom dijagnosticiranja hondromalacije patele najčešće se izvodi tzv. Clarkov test koji otkriva prisutnost poremećaja patelofemoralnog zgloba. To je test kompresije kod kojeg se pruža otpor na ekstenziju tj. izvodi se pritisak iznad patele pri potpunoj ekstenziji/aktivaciji m. quadriceps femorisa što izaziva bolnost kod pacijenata sa hondromalacijom patele (Slika 7.). Osim Clarkovog testa u dijagnosticiranju hondromalacije patele se koristi još i tzv. Rabotov test, tj. test patelarne krepitacije te test na omekšanje patele. Nadalje, dijagnostičkom neinvazivnom metodom magnetne

rezonance (MR) se najbolje (neinvazivno) dijagnosticira i utvrđuje hondromalacija patele te visinu njenog stupnja (Slika 8.).



Slika 7. Prikaz Clarkovog testa

(Izvor: https://www.physio-pedia.com/Patellar_Grind_Test)



Slika 8. MR prikaz hondromalacije patele II. i III. stupnja (Outerbridge)

(Izvor: MR koljena autora)

4. 3. Liječenje

Tretmani hondromalacije ostaju različiti i kontroverzni. Tijekom posljednjih 75 godina uvedeno je nekoliko neoperativnih mjera za liječenje sindroma retropatele. Tretmani se kreću od odmora do lijekova, uključujući nesteroidne, protuupalne lijekove, intraartikularne steroide i fibrinolitička sredstva. Ostale neoperativne mjere uključuju privremenu imobilizaciju koljena, stabilizaciju patele i potporu učvršćivanjem električnom stimulacijom koja se koristi za smanjenje boli i povećanje mišićne snage. Tradicionalno, progresivne vježbe s otporom, kao što su statičke kontrakcije m. quadriceps femorisa, ravno podizanje nogu i izotonike kratkog luka koje jačaju m. vastus medialis, također su korištene. Poznavanje biomehaničkih sila koje djeluju u zglobu koljena tijekom vježbi nogu mogu olakšati razvoj učinkovitih rehabilitacijskih metodologija (McMullen i sur., 1990.).

Neoperativna metoda (P)RICE je također vrlo česta kod liječenja hondromalacije patele. PRICE u prijevodu označava zaštitu (Protection), odmor (Rest), hlađenje (Ice), kompresiju (Compression) i podizanje (Elevation). Zaštita uključuje sve načine potpore ozlijeđenom tkivu kako bi se spriječilo daljnje razaranje hrskavice. Odmor je jedan od najtežih izazova za aktivne sportaše budući da zahtjeva mirovanje kako bi se smanjila bol i omogućio oporavak. Pokazalo se da je hipotermija učinkovita tijekom upalne faze. Hlađenje ozlijeđenog tkiva smanjuje protok krvi i prema tome ima blagotvorne učinke kao lokalni analgetik i smanjuje grčeve mišića. Steznici pomažu kod sprječavanja nastanka edema zbog vršenja određene kompresije na ozlijeđeno tkivo. Podizanje ozlijeđene noge barem 15cm od visine srca se također pokazalo učinkovitim kod prevencije nastanka edema. Podizanje noge se preporučuje čak i u pauzama između fizičke aktivnosti (posebno kod trkača) kako bi se spriječilo stvaranja nateknuća odnosno otoka koljena (Nicola & El Shami, 2012.).

Operativna metoda liječenja hondromalacije patele je artroskopija. Artroskopijom se uklanja oštećeni dio hrskavice te u slučaju da je patela lateralno pomaknuta vrši se postupak njenog ispravljanja. Operacija se primjenjuje u vrlo malom broju slučajeva i to samo kada neoperativne metode nisu postigle željeni učinak. U većini slučajeva hondromalacija patele se liječi neoperativno tj. kineziterapijom i fizikalnom terapijom.

5. KINEZITERAPIJA KOD HONDROMALACIJE PATELE

Riječ kineziterapija (grč. kinesis – kretanje, therapeia – liječenje) označava liječenje pokretom odnosno tjelesnim kretanjem. Kineziterapija je interdisciplinarna grana koja povezuje tjelesnu kulturu i zdravstvo. Primjena kineziterapije u liječenju traje od akutne faze sve do potpunog oporavka pacijenta, a u nekim slučajevima čak i nakon oporavka kao prevencija ponovnog povratka ozljede. Cilj kineziterapije je vraćanje u prirodni način života i olakšavanje radno manipulativnih opterećenja poslije bolesti ili ozljede osobe, a to se postiže procesom vježbanja i rehabilitacije. Sa kineziološkog gledišta kineziterapija sadrži elemente primijenjene kineziologije gdje se pokretom, kao osnovnim kineziološkim operatorom, djeluje terapijski u obliku stimulacije mišića (Maravić & Ciliga, 2016.).

Prije nego što se krene na kineziterapiju potrebno je napraviti kompletan fizikalni pregled. Muskuloskeletne strukture se uglavnom nalaze na površini tijela te se njihovim ispitivanjem prikupljaju vrlo važni podaci o bolestima koje se pojavljuju i razvijaju u derivatima mezenhima. Anamnezom i uzimanjem statusa se mogu znatno jednostavnije otkriti znakovi bolesti i ranije započeti s liječenjem. Kako bi se to ostvarilo potrebno je provesti sljedeće (Jajić & Jajić, 2004.):

1. pregled zglobova i kralježnice
3. pregled kože i potkožja
4. pregled mišića
5. mjerenje opsega kretnji zglobova i kralježnice
6. ostala kineziološka mjerenja
7. analizu hoda
8. testiranje dnevne aktivnosti
9. testiranje psihičkog stanja
10. testiranje radnih sposobnosti
11. dijagnostiku primjenom fizikalnih agensa

Budući da, kao što je već navedeno, hondromalacija patele dolazi kao sekundarna dijagnoza vrlo je važno ustanoviti koji je izvor oštećenja hrskavice tj. koja je točno primarna dijagnoza, uzrok problema, te prema tome uz pomoć testova za procjenu mišićne snage odrediti kineziterapiju.

Kineziterapija hondromalacije patele sadrži vježbe otvorenog i zatvorenog kinematičkog lanca. Prema petogodišnjem istraživanju u kojem je bilo uključeno 60 pacijenata sa dijagnozom patelofemoralne boli, vježbe zatvorenog kinematičkog lanca su se pokazale iznimno efikasnim te prihvatljivijim kod pacijenata zbog sličnosti sa dnevnim funkcionalnim aktivnostima (Rothermich i sur., 2015.).

Snaga mišića je vrlo bitna kod kineziterapije hondromalacije patele. Prema sistematskom pregledu radova dokazano je da terapija koja uključuje protokole jačanja abdominalne i zdjelčne skupine mišića osigurava smanjenje boli te poboljšanu funkciju kao i program izoliranog jačanja m. quadriceps femorisa. Također, jačanje glutealnih mišića poboljšava stabilnost zdjelice te statičku i dinamičku posturalnu kontrolu (Rothermich i sur., 2015.). Prema rezultatima studije McMullena i suradnika (1990.) dokazano je da terapije koje uključuju program statičkog, progresivnog otpora i fleksibilnosti te terapije izokinetičkog programa imaju jednaku učinkovitost u pružanju funkcionalnog poboljšanja kod pacijenata sa hondromalacijom patele.

Fleksibilnost je također uključena u program kineziterapije kod hondromalacije patele. Napetost ili skraćenost tkiva pogotovo kod anteriornih zdjelčnih mišića, m. quadriceps femorisa, mišića stražnje skupine natkoljenice, iliotibijalnog trakta te m. gastrocnemiusa mogu utjecati i pridonijeti patelofemoralnoj boli (Rothermich i sur., 2015.).

Kineziterapija hondromalacije patele u prosjeku traje 3 mjeseca, ovisno o uzroku oštećenja hrskavice. Preporuča se daljnji nastavak vježbanja i nakon službene terapije pogotovo kod aktivnih sportaša. Tijekom terapije se preporučuje smanjenje svih pokreta koji uzrokuju bol, a to su većinom pokreti forsirane fleksije (penjanje uz stepenice, iskoraci, čučanj, dugotrajno sjedenje pod fleksijom potkoljenice i sl.), te kao vježba za kardiovaskularni sustav se preporučuje plivanje budući da ono stvara najmanje kompresijske sile na zglobove.

Najvažniji cilj rehabilitacije je smanjenje ponavljanja simptoma. Kao rezultat toga, program rehabilitacije je dug i naglašava stabilnost zdjelice, jakost m. vastus medialis te lateralno istezanje (m. vastus lateralis) ukoliko je potrebno (Brukner, 2012.).

5. 1. Vježbe istezanja i opuštanja

Vježbe istezanja su bitne kod promijenjene putanje patele uzrokovane biomehaničkim disbalansom jakosti mišića. U većini slučajeva m. vastus lateralis zbog svoje izražene jakosti (uz napetost m. tensor fasciae latae) u odnosu na m. vastus medialis, povlači patelu prema lateralno te uzrokuje hondromalaciju patele. U nastavku će biti prikazane neke od vježbi istezanja kod kineziterapije hondromalacije patele u konzervativnom liječenju.

Vježba 1. Istezanje m. quadriceps femoris (m.vastus lateralis)

U stojećem položaju uhvatiti se desnom rukom za desni skočni zglob (m. quadriceps femoris) (Slika 9.) ili lijevom rukom za desni skočni zglob (m. vastus lateralis). Kukove zadržati u istoj visini te koljena jedno pokraj drugog. Ne nagnjati trup prema naprijed.



Slika 9. Vježba istezanja m. quadriceps femoris

(Izvor: <https://www.knee-pain-explained.com/quadricep-stretches.html>)

Vježba 2. Opuštanje m. quadriceps femorisa sa rolerom ili fascijalnim pištoljem

U ležećoj poziciji potrbuške na laktovima postaviti roler na prednju stranu natkoljenice (m. quadriceps femoris), drugu nogu pogrčiti u koljenu te se odgurivati naprijed-nazad (Sika 10.). U sjedećoj poziciji ispružene noge, m. quadriceps femoris se može opustiti i primjenom fascijalnog pištolja (Slika 11.).



Slika 10. Opuštanje m. quadriceps femorisa sa rolerom

(Izvor: izrada autora)



Slika 11. Opuštanje m. quadriceps femorisa sa fascijalnim pištoljem

(Izvor: izrada autora)

Vježba 3. Opuštanje m. tensor fasciae latae (TFL)

U ležećem položaju manualno opuštati TFL (Slika 12.) ili uz pomoć fascijalnog pištolja.



Slika 12. Manualno opuštanje TFL-a

(Izvor: izrada autora)

5. 2. Vježbe snage

U početnoj fazi medicinske rehabilitacije izvode se statičke izometričke vježbe. Kod izometričkih vježbi snage izvodi se mišićna kontrakcija 5-15 sekundi te nakon toga slijedi dvostruko duža pauza i onda opet kontrakcija. Dokazano je da izometričke vježbe mogu dovesti do statistički značajnog porasta mišićne snage (Škugor, 2018.). U početnoj fazi kineziterapije izvode se izolirani pokreti tj. vježbe za jačanje pojedinih mišića. Takve vježbe su prikazane u ovom radu. U kasnoj fazi kineziterapije izvode se kompleksni višezglobni pokreti (čučanj, iskorak i sl.) te na kraju dinamičke vježbe i povratak svakodnevnim aktivnostima.

Vježba 1. Jačanje m. vastus medialis

U ležećem položaju na leđima pogrčiti jednu nogu, a drugu ispružiti sa vanjskom rotacijom u zglobu kuka i potpunoj ekstenziji u koljenom zglobu (Slika 13.). Podizati ispruženu nogu do razine pogrčene te zadržati u tom položaju 10-tak sekundi (Slika 14.)



Slika 13. i 14. Vježba jačanja m. vastus medialis

(Izvor: izrada autora)

Vježba 2. Jačanje proksimalnog dijela m. quadriceps femoris

Sjesti na stolicu ili „box“ tako da stopala ne dodiruju podlogu. Koljena lagano pogrčiti te podizati nogu u zglobu kuka i zadržati u gornjoj poziciji 10-tak sekundi (Slika 15.)



Slika 15. Vježba jačanja proksimalnog dijela m. quadriceps femoris

(Izvor: izrada autora)

Vježbe 3. i 4. Jačanje glutealne regije

U položaju ležanja potrbuške pogrčiti jednu nogu pod kutem od cca 90° u odnosu na podlogu. Aktivacijom mišića glutealne regije podići natkoljenicu od podloge i zadržati u tom položaju 10-tak sekundi (Slika 16.). Ne odvajati kuk od podloge.

U položaju ležanja na boku pogrčiti donju nogu, a gornju ispružiti uza zid zategnuti stopalo te iza pete postaviti malu loptu. Podizati gornju nogu te istovremeno vršiti pritisak na loptu sa vanjskom rotacijom u kuku (Slika 17.). Zadržati u gornjoj poziciji 10-tak sekundi.



Slika 16. Vježba jačanja glutealne regije

(Izvor: izrada autora)



Slika 17. Vježba jačanja glutealne regije sa malom loptom

(Izvor: izrada autora)

Vježba 5. Jačanje glutealne regije (m. piriformis)

U položaju ležanja na boku pogrčiti obje noge, potom gornju nogu ispružiti sa potpunom ekstenzijom u zglobu koljena, stopalo zategnuti te napraviti unutarnju rotaciju u zglobu kuka (Slika 18.). Podizati gornju nogu u liniji sa donjom te zadržati u gornjem položaju 10-tak sec (Slika 19.)



Slika 18. i 19. Vježba jačanja glutealne regije (m. piriformis)

(Izvor: izrada autora)

Vježbe 6. i 7. Jačanje mišića stražnje skupine natkoljenice

U položaju ležanja potrbuške raditi fleksiju koljena pri otporu elastične gume te zadržati u gronjoj poziciji 10-tak sekundi (Slika 20.). Ne odvajati kuk od podloge.

U položaju ležanja na leđima postaviti stopala na swiss loptu te podignuti kukove od podloge potom ispružati noge u zglobu koljena pa vraćati u prvobitan položaj (Slika 21. i 22).



Slika 20. Vježba jačanja mišića stražnje skupine natkoljenice sa elastičnom trakom

(Izvor: izrada autora)



Slika 21. i 22. Vježba jačanja mišića stražnje skupine natkoljenice uz swiss loptu

(Izvor: izrada autora)

Vježbe 8. i 9. Jačanje abdominalnih mišića

U potpomognutoj vježbi za jačanje abdominalnih mišića se koristi swiss lopta na koju se oslanjaju noge te se izvodi kontrakcija trbušnih mišića (dok se lopatice ne odvoje od podloge) sa zadržavanjem u gornjoj poziciji 10-tak sekundi (Slika 23.). U nepotpomognutoj verziji radi se isti pokret bez rekvizita (Slika 24.). U obje verzije vrlo je bitno naglasiti održavanje lumbalnog dijela kralježnice uz podlogu.




Slika 23. i 24. Vježbe jačanja abdominalnih mišića

(Izvor: izrada autora)

Vježbe 10. i 11. Jačanje mišića primicača/aduktora


U stojećoj poziciji sa unutrašnjom rotacijom noge u zglobu kuka, aducirati nogu protiv otpora trake (Slika 25.).

U ležećoj poziciji staviti malu loptu između stopala, te jednu nogu rotirati prema unutra u zglobu kuka te aktivirati aduktore i vršiti pritisak na loptu (Slika 26.).



Slika 25. Vježba jačanja mišića primicača/aduktora sa elastičnom trakom

(Izvor: izrada autora)



Slika 26. Vježba jačanja mišića primicača/aduktora sa malom loptom

(Izvor: izrada autora)

6. ZAKLJUČAK

Koljeno je jedan od najsloženijih zglobova u tijelu te sukladno tome je i klasifikacija sindroma donjih ekstremiteta raznolika i složena. Hondromalacija patele pripada prednjoj koljenskoj boli, kod sindroma donjih ekstremiteta te je vrlo česta dijagnoza kod mladih čiji uzrok je u većini slučajeva lateralna dispozicija patele. Ona češće pogađa žene, nego muškarce zbog određenih socioloških i bioloških čimbenika. Budući da je operativno liječenje hondromalacije patele rijetkost, vrlo je bitno ustanoviti njen uzrok te prema tome kreirati učinkovitu kineziterapiju. Većinom je uzrok jakost i krutost lateralnog dijela donjeg ekstremiteta (m. vastus lateralis, TFL) te on povlači patelu prema lateralno, ali uz to se mora pripaziti i na ostatak tijela poput abdominalnih i zdjeličnih mišića koji također uzrokuju disbalans u tijelu. Kineziterapija hondromalacije patele se dijeli na vježbe istezanja i opuštanja i na vježbe snage te je ona dugotrajna i zna biti iscrpna za pacijente jer se radi o statičkim vježbama, a trajanje provođenja tih vježbi bi se trebalo nastaviti i nakon završetka kliničke rehabilitacije.

7. LITERATURA

1. Bajek S. i sur. (2007.). *Sustavna anatomija čovjeka*. Rijeka: Sveučilišna knjižnica Rijeka.
2. Keros P., Andreis I., Gamulin M. (1996.). *Anatomija i fiziologija*. Zagreb: Školska knjiga.
3. Keros P., Pećina M., Ivančić-Košuta I. (1999.). *Temelji anatomije čovjeka*. Zagreb: Medicinska biblioteka.
4. Hašpl M., Dubravčić-Šimunjak S., Bojanić I., Pećina M. (2001.). *Prednja koljenska bol u sportu i radu*. Zagreb: Klinika za ortopediju Medicinskog fakulteta Sveučilišta u Zagrebu, Opća bolnica "Sveti Duh", Zavod za fizikalnu medicinu i rehabilitaciju, 52, 441-449.
5. Biedert R. M., Sanchis-Alfonso V. (2002.). Sources of anterior knee pain. *Clinics in sports medicine*, 21, 335-347.
6. Fulkerson J., Arendt E. (2000.). Anterior Knee Pain in Females. *Clinical Orthopaedics and Related Research*, 372, 69-73.
7. Merchant A. C. (1988.). Classification of patellofemoral disorders. *Arthroscopy: The Journal of Arthroscopic and Related Surgery*, 4(4), 235-240.
8. Jackson A. M. (2001.). Anterior knee pain. Review article. *The Journal of Bone and Joint Surgery, British volume*. Vol. 5, 83, 937-48.
9. Hašpl M. (2000.). Prednja koljenska bol kod djece i adolescenata. *Paediatrica Croatica*, 44 (Supl 1), 189-97.
10. Monk A.P., Doll H. A., Gibbons C. L. M. H., Ostlere S., Beard D. J., Gill H. S., Murray D. W. (2011.). The patho-anatomy of patellofemoral subluxation. *The Journal of Bone and Joint Surgery, British volume*, vol. 93-B, 1341-1347.
11. Naslund J., Naslund U., Odebring S., Lundeborg T. (2002.). Sensory stimulation (acupuncture) for the treatment of idiopathic anterior knee pain. *Journal of Rehabilitation Medicine*, 34, 231-238.
12. Pećina M., Bojanić I. (2004.) *Overuse Injuries of the Musculoskeletal System, Second Edition*. Boca Raton: CRC Press LLC.
13. Outerbridge R. E. (1961.). The Etiology of Chondromalacia Patellae. *The Journal of Bone and Joint Surgery, British Volume*, 43-B(4), 752-757.

14. McMullen W., Roncarati A., Koval P. (1990.). Static and isokinetic Treatments of Chondromalacia Patella: A Comparative Investigation. *Journal of Orthopaedic & Sports Physical Therapy*, 12(6), 256-266.
15. Nicola T. L., El Shami A. (2012.). Rehabilitation of Running Injuries. *Clinics in Sports Medicine*, 31(2), 351-372.
16. Maravić D., Ciliga D. (2016.). Konzervativno liječenje kod puknuća prednje ukrižene sveze. *Hrvatski športskomedicinski vjesnik*, 31, 89-97.
17. Jajić I., Jajić Z. (2004.) *Fizijatrijsko – reumatološka propedeutika*. Zagreb: Medicinska naklada.
18. Rothermich M. A., Glaviano N. R., Li J., Hart J. M. (2015.). Patellofemoral Pain. *Clinics in Sports Medicine*, 34(2), 313-327.
19. Brukner P. (2012.) *Brukner & Khan`s Clinical Sports Medicine 4th ed.* McGraw-Hill Australia Pty Ltd.
20. Škugor K. (2018.) *Izometričke, izotoničke i izokinetičke vježbe u fizikalnoj medicini*. [diplomski rad]. Zagreb: Sveučilište u Zagrebu Medicinski fakultet. (<https://repositorij.mef.unizg.hr/islandora/object/mef%3A1810/datastream/PDF/view>)

8. ŽIVOTOPIS

OSOBNI PODACI

Ime i prezime: Sara Križanović
Datum i mjesto rođenja: 1.6.1995. Osijek
Adresa: Umaška 4, 31000 Osijek (Hrvatska)
Kontakt: 0914668888
E-mail: sarakrizanovic0@gmail.com

OBRAZOVANJE:

2002. – 2010. Osnovna škola Vijenac, Osijek (Hrvatska)
2010. – 2014. II. gimnazija Osijek, Osijek (Hrvatska)
2015. – 2018. Fakultet za odgojne i obrazovne znanosti, Osijek (Hrvatska)
2018. - danas Kineziološki fakultet Osijek, Osijek (Hrvatska)

9. PRILOZI

Obrazac br. 2

SVEUČILIŠTE JOSIPA JURJA STROSSMAYERA U OSIJEKU
KINEZIOLOŠKI FAKULTET OSIJEK

Potvrda mentora o provedenom postupku provjere izvornosti rada

Ime i prezime studenta:	Sara Križanović
JMBAG:	0283024968
Studij:	Kineziologija
Vrsta rada:	Završni rad
Tema:	<input type="radio"/> stručna <input type="radio"/> znanstvena
Mentor:	doc. dr. sc. Iva Šklempe Kokić
Datum predaje rada:	16.08.2021.
Datum provjere rada:	27.08.2021.
Naziv datoteke:	SKrizanovic_ZavrzniRad
Veličina datoteke:	3.05MB
Broj stranica:	41
Broj riječi/znakova:	6555
Podudarnost rada:	13%
Obrazloženje mentora:	Rad je uspješno prošao provjeru izvornosti.

Datum
27.08.2021.

Potpis mentora
