

Kineziterapija kod femoroacetabularnog sindroma sraza

Jambor, Karlo

Undergraduate thesis / Završni rad

2021

Degree Grantor / Ustanova koja je dodijelila akademski / stručni stupanj: **Josip Juraj Strossmayer University of Osijek, Faculty of Kinesiology Osijek / Sveučilište Josipa Jurja Strossmayera u Osijeku, Kineziološki fakultet Osijek**

Permanent link / Trajna poveznica: <https://urn.nsk.hr/urn:nbn:hr:265:191535>

Rights / Prava: [In copyright](#) / [Zaštićeno autorskim pravom.](#)

Download date / Datum preuzimanja: **2024-09-15**



Repository / Repozitorij:

[Repository of the Faculty of Kinesiology Osijek](#)



Sveučilište Josipa Jurja Strossmayera u Osijeku

Kineziološki fakultet Osijek

Preddiplomski sveučilišni studij Kineziologija

Karlo Jambor

**KINEZITERAPIJA KOD FEMOROACETABULARNOG
SINDROMA SRAZA**

Završni rad

Osijek, 2021.

Sveučilište Josipa Jurja Strossmayera u Osijeku

Kineziološki fakultet Osijek

Preddiplomski sveučilišni studij Kineziologija

Karlo Jambor

**KINEZITERAPIJA KOD FEMOROACETABULARNOG
SINDROMA SRAZA**

Završni rad

Kolegij: Kineziterapija

JMBAG: 03150126281

e-mail: kjambor@kifos.hr

Mentor: doc.dr.sc. Iva Sklempe Kokić

Osijek, 2021.

University Josip Juraj Strossmayer of Osijek

Faculty of Kinesiology

Undergraduate study of Kinesiology

Karlo Jambor

KINESITHERAPY IN FEMOROACETABULAR IMPINGEMENT
SYNDROME

Osijek, 2021.

IZJAVA
O AKADEMSKOJ ČESTITOSTI,
SUGLASNOSTI ZA OBJAVU U INSTITUCIJSKIM REPOZITORIJIMA
I ISTOVJETNOSTI DIGITALNE I TISKANE VERZIJE RADA

1. Kojom izjavljujem i svojim potpisom potvrđujem da je završni rad isključivo rezultat osobnoga rada koji se temelji na mojim istraživanjima i oslanja se na objavljenu literaturu. Potvrđujem poštivanje nepovredivosti autorstva te točno citiranje radova drugih autora i referiranje na njih.
2. Kojom izjavljujem da sam suglasan/suglasna da se trajno pohrani i objavi moj rad u institucijskom digitalnom repozitoriju Kineziološkog fakulteta Osijek, repozitoriju Sveučilišta Josipa Jurja Strossmayera u Osijeku te javno dostupnom repozitoriju Nacionalne i sveučilišne knjižnice u Zagrebu (u skladu s odredbama Zakona o znanstvenoj djelatnosti i visokom obrazovanju „Narodne novine“ broj 123/03., 198/03., 105/04., 174/04., 2/07.-Odluka USRH, 46/07., 63/11., 94/13., 139/13., 101/14.-Odluka USRH, 60/15.-Odluka USRH i 131/17.).
3. Izjavljujem da sam autor/autorica predanog rada i da je sadržaj predane elektroničke datoteke u potpunosti istovjetan sa dovršenom tiskanom verzijom rada predanom u svrhu obrane istog.

Ime i prezime studenta/studentice: Karlo Jambor

JMBAG: 0315012628 1

OIB: 48778694431

e-mail za kontakt: karlo.jambor@gmail.com

Naziv studija: Kineziologija

Naslov rada: Kineziterapija kod femoroacetabularnog sindroma sraza

Mentor/mentorica završnog / diplomskog rada: doc.dr.sc. Iva Šklempe Kokić

U Osijeku, 23.7.2021. godine

Potpis 

Kineziterapija kod femoroacetabularnog sindroma sraza

SAŽETAK

Kuk je zglob kuglastog oblika, a čine ga glava femura i acetabuluma. Oko zgloba kuka hvata se veliki broj mišića, tetiva i ligamenata koji mu daju stabilnost i kretanje u svim ravninama. Femoroacetabularni sindrom sraza noviji je tip ozljede u ortopediji. Predstavlja kliničku dijagnozu kod koje dolazi do konflikta između acetabuluma i bedrene kosti (femura). Može se podijeliti na tri tipa: cam, pincer i mješoviti. Kako bi se lakše utvrdila dijagnoza obavljaju se dijagnostički testovi koji uključuju radiološke i kliničke testove za ispitivanje patoloških stanja u zglobu kuka. Posljednjih godina sve se češće primjenjuje artroskopija kuka kako bi se osoba što brže vratila svakodnevnim aktivnostima i prevenirao rani nastanak osteoartritisa kuka. Nakon artroskopije rade se kineziterapijske vježbe u 4 faze oporavka. Cilj ovog završnog rada prikazati je kineziterapijske vježbe koje se koriste u rehabilitaciji femoroacetabularnog sindroma sraza.

Ključne riječi: kuk, femoroacetabularni sindrom sraza, artroskopija kuka, kineziterapijske vježbe

Kinesitherapy in femoroacetabular impingement syndrome

ABSTRACT

A hip is ball – shaped joint positioned between the femoral head and the acetabulum. A great number of muscles, tendons and ligaments cling to the hip joint, thus giving it stability and ability to move in all planes. Femoroacetabular impingement syndrome is quite a new type of injury in orthopedics, clinically diagnosed as a conflict between the acetabulum and the femur. It can be divided in three types: cam, pincer and mixed. In order to establish clinical diagnosis, diagnostic tests consisting of radiological and clinical tests are conducted with the purpose to examine pathological conditions in the hip joint. What has lately more and more frequently been used is the hip arthroscopy, which enables a patient to return to everyday activities as soon as possible and to prevent early development of hip osteoarthritis. Arthroscopy is followed by kinesitherapy exercises in 4 phases of recovery. The aim of this graduation thesis is to present the kinesitherapy exercises used in the rehabilitation of femoroacetabular impingement syndrome.

Key words: hip, femoroacetabular impingement syndrome, hip arthroscopy, kinesitherapy exercises

SADRŽAJ

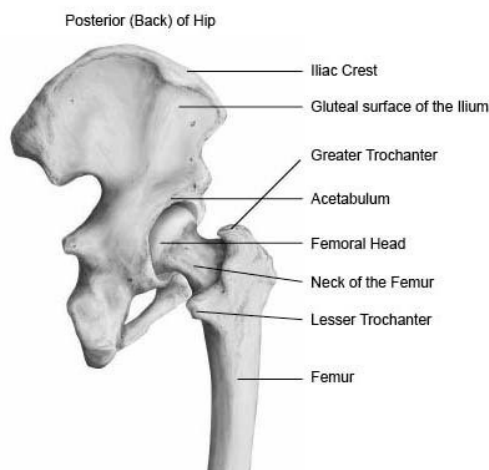
1. Uvod	1
2. Anatomija zgloba kuka	2
2.1. Ligamenti zgloba kuka	3
2.2. Mišići zgloba kuka	3
3. Biomehanika zgloba kuka	5
4. Femoroacetabularni sindrom sraza	7
4.1. Mehanizam femoroacetabularnog sindroma sraza	7
4.2. Vrste femoroacetabularnog sindroma sraza	8
4.2.1. Cam tip femoroacetabularnog sindroma sraza	8
4.2.2. Pincer tip femoroacetabularnog sindroma sraza.....	9
4.2.3. Mješoviti tip femoroacetabularnog sindroma sraza.....	9
4.3. Dijagnostika femoroacetabularnog sraza	9
4.3.1. FADIR test.....	10
4.3.2. FABER test.....	11
4.3.3. Thomas test.....	11
4.3.4. Fitzgeraldovi testovi	12
4.4. Artroskopija femoroacetabularnog sindroma sraza	12
5. Kineziterapija nakon artroskopije femoroacetabularnog sraza	13
5.1. Prva faza kineziterapije	13
5.2. Druga faza kineziterapije.....	17
5.3. Treća faza kineziterapije.....	19
5.4. Četvrta faza kineziterapije.....	21
6. Zaključak	23
7. Literatura	24
8. Životopis	26
9. Prilozi	27

1. UVOD

Sindrom sraza kuka ili femoroacetabularni sindrom sraza (FAI) relativno je novi tip ozljede o kojoj se još uvijek dovoljno ne piše u stručnoj literaturi. Do sindroma dolazi zbog poremećaja odnosa između glave bedrene kosti i acetabuluma ili vrata bedrene kosti. Postoji veliki broj abnormalnosti kuka koje mogu pridonijeti razvoju sindroma sraza u zglobu kuka (npr. retroverzija acetabuluma, fraktura vrata femura, iskliznuće epifize glave femura, Legg-Calve-Perthesova bolest). Najčešće se javlja kod sportaša, gdje se svakodnevno ponavlja fleksija u kuku, unutarnja rotacija i adukcija. Postoje tri osnovna tipa FAI-a. Jedan je cam tip FAI-ja, gdje dolazi do deformacije prijelaza glave u vrat bedrene kosti, drugi je pincer tip FAI-ja, gdje dolazi do deformacije ruba zdjelične čašice, a mogu biti prisutne i obje deformacije, što se onda naziva mješoviti tip FAI-ja. Bol se osjeća u području prepone pogotovo nakon dugotrajnog sjedenja, a može se osjetiti tijekom neke aktivnosti, što upućuje na puknuće labruma acetabuluma. FAI se danas rješava otvorenom operacijom kuka ili sve više artroskopijom. Nakon operacije radi se kineziterapija u 4 faze rehabilitacije. Cilj završnog rada prikazati je kineziterapijske vježbe koje se koriste u rehabilitaciji femoroacetabularnog sindroma sraza.

2. ANATOMIJA ZGLOBA KUKA

Kuk je zglob kuglastog oblika, a nalazi se između glave femura i acetabuluma (Slika 1.). Nastaje tamo gdje se bederena kost (femur) susreće sa zdjelicom. Zdjelica je građena od tri kosti: stidne (os pubis), sjedne (os ischium) i crijevne (os illium) gdje se hvataju brojni mišići, tetive i ligamenti (Platzer, 2011.). Veliki ligamenti, tetive i mišići oko zgloba kuka drže kosti na mjestu i sprečavaju njegovo iščašenje. Na kraju bedrene kosti nalazi se glava femura u obliku kugle koja se uklapa u ležište formirano u zdjelici koje se naziva acetabulum. Acetabulum ima oblik polumjeseca te se nastavlja u fossu acetabuli. Fossu acetabuli ispunjava lig. capitis femoris kojim se acetabulum spaja s glavom femura, dok njen donji rub zatvara lig. transversum acetabuli (Rakovac et al., 2013.). Vrat femura završava s manjim i većim trohanterom. Veći trohanter služi za vezanje rotatornih mišića koji su važni stabilizatori zgloba kuka. Manji trohanter služi kao mjesto vezanja tetive iliopsoasa, mišića koji omogućava flektiranje natkoljenice (Platzer, 2011.).

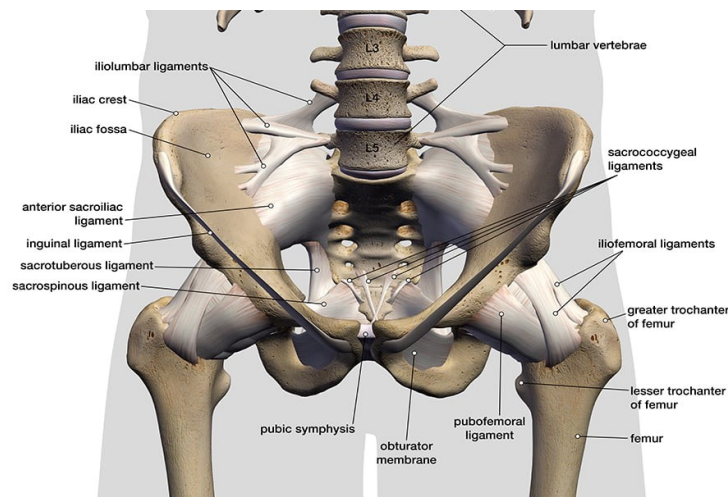


Slika 1. Zglob kuka

Izvor: <https://www.healthpages.org/wp-content/uploads/2010/07/hip-joint-labels1.jpg>

2.1. Ligamenti zgloba kuka

Zglob kuka pojačan je s pet sveza od kojih se četiri sveze nalaze ekstrakapsularno i jedna intrakapsularno (Slika 2.). Ekstrakapsularno se nalaze sveze: lig. iliofemorale, lig. pubofemorale, lig. ischiofemorale i lig. capitis femoris, a intrakapsularno zona orbicularis. Medijalni dio lig. iliofemorale ima funkciju sprečavanja retrofleksije bedrene kosti, a lateralni dio ograničava adukciju i vanjsku rotaciju natkoljenice. Lig. pubofemorale ograničava abdukciju natkoljenice, lig. ischiofemorale ograničava unutarnju rotaciju te lig. capitis femoris ima ulogu sekundarnog stabilizatora i neke biološke uloge u zglobnoj šupljini. Zona orbicularis nalazi se dublje od ostalih ligamenata i s njima pridržiava glavu bedrene kosti u acetabulumu (Platzer, 2011.).



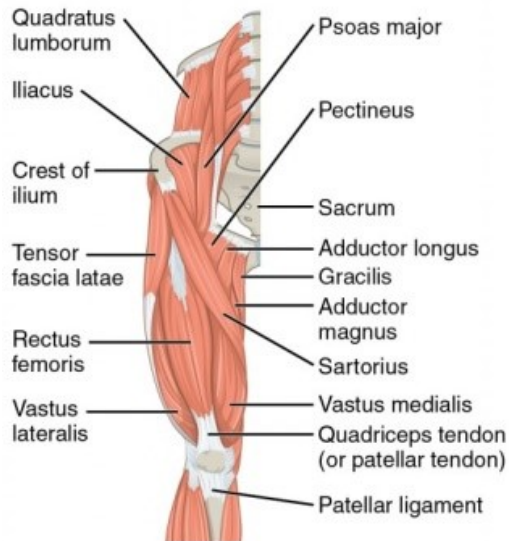
Slika 2. Ligamenti zgloba kuka

Izvor: <https://zehrcenter.b-cdn.net/wp-content/uploads/2020/07/Hip-ligaments-900x600-1.jpg>

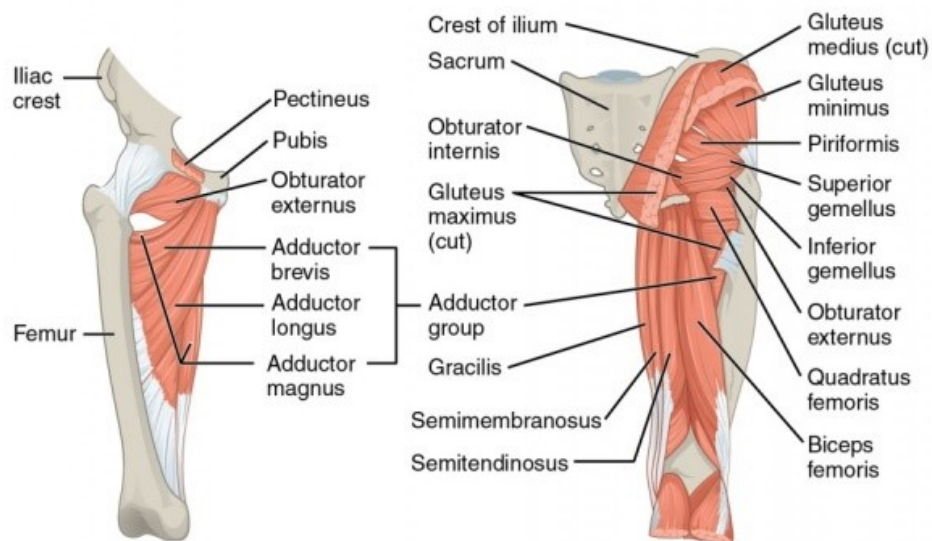
2.2. Mišići zgloba kuka

Kuk je zglob koji se može kretati u svim smjerovima pa su zbog toga potrebna dvadeset i dva mišića koji mu daju stabilnost (Slika 3.). Mišići kuka mogu se podijeliti u tri skupine: unutarnji mišići kuka, vanjski mišići kuka i mišići koji pripadaju skupini aduktora (Schuenke, 2006.). Također, mogu se podijeliti prema glavnim funkcijama preko zgloba kuka (Damien, 2010.). U fleksiji kuka sudjeluju: m. iliopsoas, m. rectus femoris, m. tensor fasciae latae i m. sartorius; u ekstenziji kuka: m. gluteus maximus, m. biceps femoris, m. semimembranosus, m. semitendinosus; u abdukciji kuka: m. gluteus medius, m. gluteus minimus, m. tensor fasciae latae, u adukciji kuka: m. adductor magnus, m. adductor longus, m. adductor brevis; u

unutarnjoj rotaciji kuka: m. gluteus medius, m. gluteus minimus, m. tensor fasciae latae; a u vanjskoj rotaciji kuka: m. obturator internus, m. obturator externus, m. superior gemellus, m. inferior gemellus, m. piriformis, m. quadratus femoris (Damien, 2010.).



Superficial pelvic and thigh muscles of right leg (anterior view)



Deep pelvic and thigh muscles of right leg (anterior view)

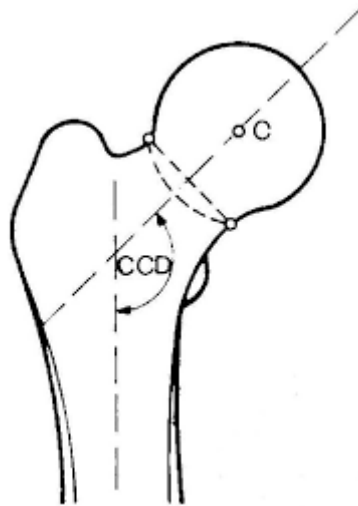
Pelvic and thigh muscles of right leg (posterior view)

Slika 3. Mišići zgloba kuka

Izvor: <https://fitnes-uciliste.hr/wp-content/uploads/2019/01/kompleksnost-kuka.jpg>

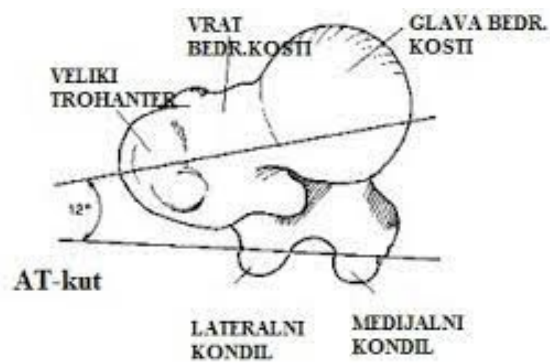
3. BIOMEHANIKA ZGLOBA KUKA

Zbog svojeg kuglastog oblika, kuk se može kretati u 6 različitih ravnina, a to su: fleksija, ekstenzija, abdukcija, adukcija, vanjska i unutarnja rotacija. Stabilnost zgloba kuka ovisi i o samoj strukturi čašice kuka. Također, kost kuka je tako oblikovana da može izdržati sve aktivnosti koje se obavljaju u svakodnevnom životu (Hefti, 2007.). Prilikom mirnog stava čovjeka, ramena i zdjelica se nalaze horizontalno s podlogom, smjer djelovanja sile na zglob kuka je okomit na glavu bedrene kosti. Kuk trpi najveće opterećenje težine tijela. Težište je okomito na polovicu spojnice koja spaja središta glave bedrenih kosti. Hodanje, trčanje i stajanje na jednoj nozi imaju puno kompliciraniju raspodjelu sile koja djeluje na kuk nego samo stajanje (Ruszkowski, 1989.). Prilikom stajanja na jednoj nozi težišnica prolazi kroz središte, a prilikom hoda pomaknuta je na stranu opterećene noge. Pelvitrohanterna glutealna muskulatura pomaže zdjelici da bude stabilna. Kolodijafizarni kut je kut između uzdužne osi vrata bedrene kosti i uzdužne osi trupa bedrene kosti u frontalnoj ravnini (Slika 4.). Antetorzijski kut je kut između poprečne transkondilarne koljenske osi i osi vrata bedrene kosti. Kolodijafizarni kut se odrastanjem smanjuje. Kod novorođenčeta u prosjeku iznosi 148° , a kod odraslih ljudi se kreće od 120° do 136° (prosječno 125°). Ovaj kut je veći kod muškaraca nego kod žena te veličina kuta utječe na funkciju zgloba te raspodjelu sila u zglobu. Antetorzijski kut ima veliki raspon i nije toliko funkcijski uvjetovan (Slika 5.). Kreće se od 5° do 20° pa čak i do 38° (prosječno 12°). Acetabulum je bitan u primijenjenoj biomehanici te je u sagitalnoj ravnini usmjeren prema naprijed, a varira ovisno o položaju zdjelice. Za radiološki prikaz zgloba kuka se koristi mediolateralna i anteroposteriorna rendgenska snimka. Prikaz acetabuluma te njegov položaj je jako bitan u primijenjenoj biomehanici. Bitno je obratiti pažnju na krov acetabuluma (Ruszkowski, 1989.).



Slika 4. Kolodijafizarni kut

Izvor: [https:// www.pgrubor.org/wp-content/uploads/2020/Oboljenja-kuka_compressed.pdf](https://www.pgrubor.org/wp-content/uploads/2020/Oboljenja-kuka_compressed.pdf)



Slika 4. Kut antetorzije

Izvor: <http://thegaitguys.tumblr.com/post/44139787092/twisted-part-4-hopefully-you-have-been>

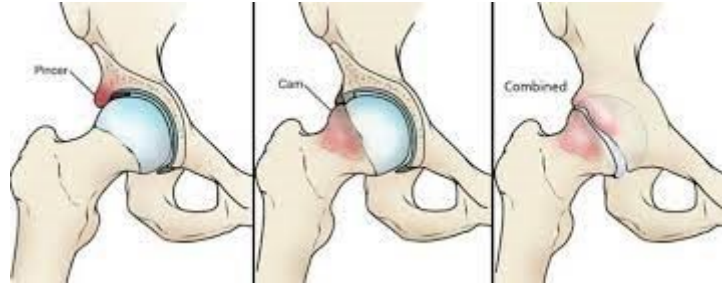4. FEMOROACETABULARNI SINDROM SRAZA

4.1. Mehanizam femoroacetabularnog sindroma

Pojam femoroacetabularnog sraza kuka (eng. impingment) uvodi Ganz 2003. godine čime započinje nova era u dijagnostici, razumijevanju te prevenciji i liječenju patologije zgloba kuka. FAI je usko povezan s boli i ranom pojavom osteoartritisa kuka kod mlađih osoba. Uglavnom se pojavljuje kod osoba koji su aktivni sportaši i izvode fleksiju kuka velikom amplitudom i stalno ju ponavljaju, kao i unutarnju rotaciju te adukciju. Primjeri su sportovi poput: nogometa, baleta, borilačkih vještina, itd. Kod liječenja ovakvog sindroma upitna je „moć“ konzervativne terapije. Najčešće se izvodi otvorena operacija zgloba kuka, u posljednje vrijeme artroskopija (Emery, 2010.). FAI predstavlja granični konflikt između ivice acetabuluma i proksimalnog femura kukova koji na prvi pogled na radiografskoj snimci izgledaju normalno (Murphy, 2004.). Veliki broj mladih bolesnika žali se na kroničnu bol u preponi čiji početak nije moguće povezati s konkretnom traumom. Navodi se bol u području prepone i trohanterne regije koja se pojačava fizičkim naporom. Bolesnici opisuju primjetno ograničenje opsega pokreta u kuku uz povremene preskoke i blokade kretanje zgloba (Rakovac et al., 2003.). Fleksija, unutarnja rotacija i adukcija kuka provociraju neprirodni kontakt između spoja glave i vrata bedrene kosti s gornjim dijelom acetabuluma (Mladenović, 2015.). Sastanak za donošenje konsenzusa FAI je definirao kao „Klinički entitet u kojem patološki mehanički proces uzrokuje bol u kuku kada morfološke nepravilnosti acetabuluma i/ili femura, u kombinaciji s jakim pokretom kuka (posebno u krajnosti), dovode do ponavljajućih sudara koji oštećuju strukture mekih tkiva u samom zglobu“ (Sankar et al., 2013.).

4.2. Vrste femoroacetabularnog sindroma sraza

FAI može dovesti do degenerativnih promjena na zglobu kuka. Utvrđene su osnovne strukture ili podtipovi morfologije koji mogu dovesti do femoroacetabularnog sraza samostalno ili u kombinaciji. Postoje 3 tipa: cam, pincer i mješoviti (kombinacija cam i pincer) tip (Slika 5.).



Slika 5. Tipovi femoroacetabularnog sindroma sraza

Izvor: https://orthoinfo.aaos.org/globalassets/figures/a00571f02_resize.jpg

4.2.1. Cam tip femoroacetabularnog sindroma sraza

Cam tip karakteriziran je asferičnom glavom femura s manjkom konkavитета spoja glave i vrata femura (Emery, 2010.). Kod cam impingenta oštećenje acetabuluma je lokalizirano anterosuperiorno što je rezultat asferičnog dijela na spoju femoralne glave i vrata koji u fleksiji gnječi anterosuperiorno acetabulum, a pogoršava se dodatnom unutarnjom rotacijom (Byers, 1970.). Kod cam FAI-ja najprije nastaje oštećenje hrskavice, a potom nastaje separacija hrskavice od labruma, dok je lezija labruma posljednja što je i razlog kasnijeg javljanja boli (McCarthy, 2001.). Cam tip javlja se češće kod muških osoba (Kim, 1995.). Cam tip možemo izmjeriti alfa kutem (kut koji se nalazi između glave femura i linija koje spajaju glavu femura s anteriornim spojem glave i vrata femura. Kut veći od 55 stupnjeva indikator je za prepoznavanje cam tipa (Emery, 2010.).

4.2.2. Pincer tip femoroacetabularnog sindroma sraza

Pincer tip femoroacetabularnog sindroma sraza razlikuje se od cam tipa femoroacetabularnog sindroma sraza po tome što dolazi do opće retrovezije acetabuluma, odnosno do coxae profundae. S fleksijom i unutarnjom rotacijom u kuku glava femura se sudara u anterosuperiorni labrum acetabuluma te udara u zglobnu hrskavicu i subhondralnu kost (Emery, 2010.). Kod pincer FAI-ja dominantna je duboka čašica acetabuluma gdje je ograničen pokret u kuku velikom natkrovljenošću femoralne glave i vrata, ivicom acetabuluma. Također, karakteristično je nastajanje lezije acetabuluma pa je to jedan od razloga zašto se bol javlja ranije (Ganz, 2008.). Pincer FAI ima spori proces degeneracije i javlja se češće kod žena između 30 i 40 godina koje se bave aktivnostima velikih amplituda, kao npr. joga, aerobik i drugo (Smoljanović et al., 2013.).

4.2.3. Mješoviti tip femoroacetabularnog sindroma sraza

Mješoviti tip femoroacetabularnog sindroma sraza predstavlja kombinaciju morfoloških promjena i na femuru u vidu prisustva cam forme na spoju femoralne glave i vrata, kao i prisustva morfoloških promjena na acetabulumu u vidu lokalne ili generalne prenatkrovljenosti femoralne glave acetabulumom (Kassarjian et. al. 2007.).

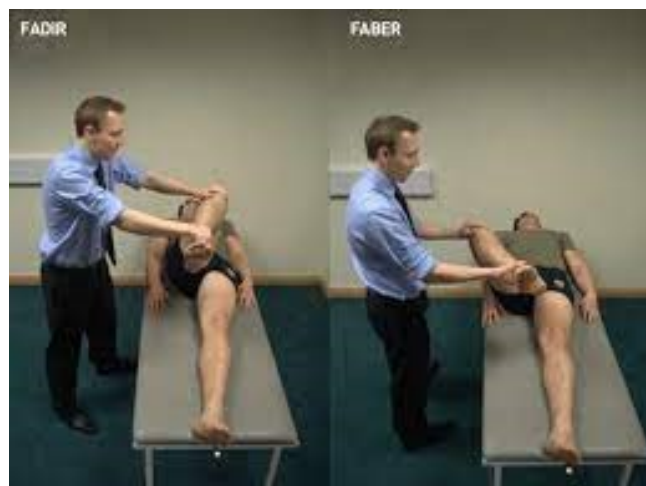
4.3. Dijagnostika femoroacetabularnog sraza

Kako bi se lakše utvrdila dijagnoza obavljaju se dijagnostički testovi koji uključuju radiološke i klinički testove za ispitivanje patoloških stanja u zglobu kuka. Bolesnik se pregledava dok stoji, tijekom hoda, potom sjedeći te naposljetku ležeći, i to na leđima, boku i potrbuške. U stojećem položaju provjeri se postojanje razlike u duljini nogu, dok se pri hodu provjerava da li i na koji način bolesnik šepa. Uvijek se traži od bolesnika da jednim prstom pokuša pokazati mjesto gdje osjeća najjaču bolnost. Gubitak unutarnje rotacije u kuku jedan je od prvih znakova mogućeg unutarzglobnog poremećaja. Rotacije u zglobu kuka najpreciznije je izmjeriti u sjedećem položaju bolesnika kad je kuk u 90° fleksije, jer su tada sjedne kvрге fiksirane, čime se dobiva dostatna stabilnost i mogućnost reproducibilnosti testa za precizno mjerenje i usporedbu s drugim kukom. U položaju bolesnika na leđima čine se testovi kojima je cilj razlučiti unutarzglobne od izvanzglobnih uzroka tegoba u području kuka (Smoljanović et al., 2013.). Od testova koji se koriste na leđima su: FADIR test, FABER test, Thomasov test

i Fitzgeraldovi testovi. Nakon kliničke evaluacije indicirano je učiniti RTG snimku kukova u AP i aksijalnoj projekciji. Na navedenim snimkama moguće je pratiti morfološke promjene glave femura i acetabuluma, što možemo objektivizirati mjerenjem kolodijafizarnog kuta, Wibergovog CE kuta i alfa kuta. Nadalje, moguće je verificirati dubinu acetabuluma, ciste, rubne osteofite te osifikacije acetabularnog labruma. Ako je potrebno, indicirano je učiniti magnetsku rezonanciju kuka, pri čemu je točnost dijagnoze lezija labruma, ligamenta teresa ili postojanje slobodnih zglobnih tijela znatno veća ako se primijeni intraartikularno kontrast (Prpić et al., 2013.).

4.3.1. FADIR test

FADIR test (eng. Flexion, Aduction and Internal Rotation) izvodi se na način da je bolesnik u ležećem položaju (Slika 6.). Fleksija, adukcija i unutarnja rotacija noge radi se prema funkcionalnim mogućnostima i tegobama bolesnika. Pozitivan test označen je pojavom boli s prednje strane kuka (Smoljanović et al., 2013.).

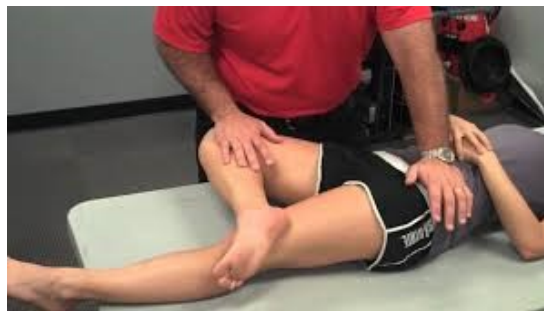

Slika 6. FADIR test

Izvor: www.orthobullets.com

4.3.2. FABER test

FABER test (eng. Flexion, Abduction and External Rotation) izvodi se na način da bolesnik lateralni dio stopala ispitivane noge postavi na prednji dio natkoljenice neispitivane noge. Nakon toga bolesnik jednom rukom potiskuje unutrašnji dio koljena i natkoljenice noge koja se ispituje prema stolu za pregled dok drugom rukom stabilizira zdjelicu pritiskom na ilijačne kosti (Slika 7.). Pozitivan test može biti povezan s neskladom koštano-vezivnih struktura u stražnjem lateralnom dijelu acetabuluma, ali i s patološkim promjenama u sakroilijakalnom zglobu koji upućuje na istegnuće mišića iliopsoasa (Smoljanović et al., 2013.).

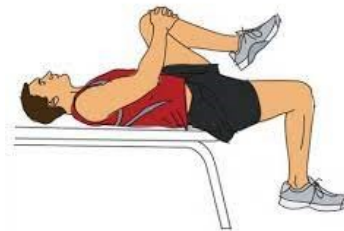

Slika 7. FABER test

Izvor: www.fitness.com.hr

4.3.3. Thomasov test

Thomasov test izvodi se na način da bolesnik na samom rubu stola leži na leđima. Tada bolesnik savije jedno koljeno prema prsima, koristeći obje ruke, dok je druga noga u fleksiji i visi sa stola (Slika 8.). Pozitivan test upućuje na problem s psoasom (Konin et al., 2006.).



Slika 8. Thomasov test

Izvor: <https://laurentlebosse.files.wordpress.com/2011/12/thomas-test.jpg?w=199&h=160>

4.3.4. Fitzgeraldovi testovi

Fitzgeraldovi testovi za oštećenje labruma izvode se na način da bolesnik leži na stolu. Za oštećenje prednjeg dijela labruma položaji kuka se premještaju iz fleksije, vanjske rotacije i abdukcije u ekstenziju, unutarnju rotaciju i adukciju. Pri oštećenju stražnjeg dijela labruma položaji kuka premještaju se iz fleksije, unutarnje rotacije i adukcije u ekstenziju, vanjsku rotaciju i abdukciju. Pozitivan test na oštećenje labruma upućuje ako prilikom izvođenja bolesnik osjeti bol u kuku i to preskokom u kuku ili bez njega (Smoljanović et al., 2013.).

4.4. Artroskopija femoroacetabularnog sindroma

Artroskopija kuka izvodi se u „velikoj operacijskoj sali“ na operacijskom stolu koji ima mogućnost izvođenja mehaničke trakcije donjih ekstremiteta. Kao standardni dio opreme koristi se C-luk, mobilna rendgenska jedinica koja služi pri uvođenju instrumenta u zglob i kontrolu učinjene koštane resekcije. Artroskopski stup čine kamera, leća od 30 i 70 stupnjeva, izvor hladnog svjetla, shaver, artroskopska pumpa te elektrokirurška jedinica. Posebnost opreme čine produženi kanulirani troakari, endoskopski noževi, sustav za uvođenje instrumenata, hvatalice, grickalice te set za mikrofrakture (Prpić et al., 2013.). Velika prednost artroskopije kuka prema otvorenom operativnom zahvatu je izbjegavanje otvorene dislokacije kuka što dodatno omogućuje bržu rehabilitaciju poslije i vraćanje svakodnevnim aktivnostima. Ozljede i oštećenja acetabularnog labruma ili zglobne hrskavice, femoroacetabularni sindrom sraza, slobodna i strana zglobna tijela klinički su problemi koji se danas rješavaju artroskopijom kuka (Haramija i Pavlinić, 2016.). Također, artroskopija kuka se primjenjuje pri redukciji glave femura kod djece koja su prohodala s razvijenim poremećajem kuka te pri kontroli tijekom redukcije i fiksacije glave femura. Kod pretilih osoba artroskopija kuka može biti problem jer posebno izrađeni produljeni kirurški instrumenti nisu dovoljno dugi i čvrsti za ulaz u zglob kuka (Smoljanović et al., 2013.). Postoje dvije metode koje se koriste u artroskopiji kuka za liječenje FAI-ja, a to su postavljanje bolesnika u bočni i ležeći položaj. Cilj obje metode je pozicioniranje bolesnika za postizanje dovoljnog prostora za odvajanje glave bedrene kosti iz acetabuluma te kako bi se olakšao pristup kirurgu da dođe s prednje i središnje strane kuka. FAI postaje jedna od glavnih indikacija za artroskopiju kuka (Griffin et al., 2018.). Do naglog porasta artroskopije kuka dolazi 2000. godine kada se počelo sve više dijagnosticirati problem s FAI-jem (Clohisy i Kim, 2013.). Između 75 i 90 posto sportaša koji su podvrgnuti artroskopiji FAI-ja vraća se normalno u svoj sport (Bedi i Kelly, 2013.).

5. KINEZITERAPIJA NAKON ARTROSKOPIJE FEMOROACETABULARNOG SRAZA

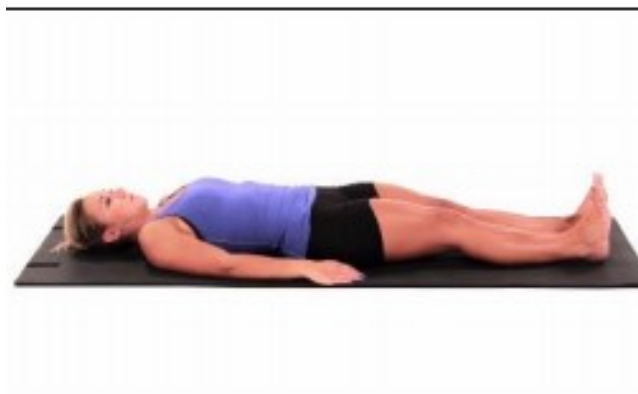
Nakon artroskopije kuka potrebno je slijediti neke smjernice tijekom kineziterapijskog protokola koji se odvija u 4 faze. Treba prilagoditi program prema težini artroskopije, paziti na toleranciju, ograničenja pacijenta i zacijeljivanje rane (Ellis & Badenhausen Orthopaedics):

1. Pacijent će biti pušten istog dana nakon operacije
2. Tijekom prva 4 tjedna pacijent će morati hodati sa štakama
3. Ako je pacijent imao artroskopiju cam tipa potrebno je hodati sa štakama i u 5. tjednu te prilagoditi opterećenje
4. Pacijent treba ograničiti fleksiju kuka na 90 stupnjeva kako bi izbjegao stres na mjestu artroskopije
5. Pacijent mora izbjegavati vanjsku rotaciju tijekom prvih 6 tjedana nakon artroskopije
6. Kirurški zavoj se skida 2 dana nakon artroskopije
7. Potrebno je započeti s kineziterapijskim vježbama 2-3 dana nakon artroskopije
8. Prva 2-3 mjeseca radit će se opreznije, a nakon toga se intenzitet kineziterapije pojačava s obzirom na toleranciju pacijenta na vježbe

5.1. Prva faza kineziterapije

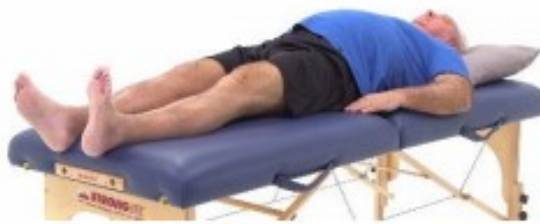Prva faza nakon artroskopije kuka traje 4 tjedna. Glavni ciljevi nakon artroskopije su smanjiti bol i upalu, zaštititi integritet tkiva, popraviti funkcionalnost pokreta bez bolova, postići bezbolan hod uz upotrebu štaka i odgovarajuće opterećivanje donjeg ekstremiteta, riješiti inhibiciju mišića (Robertson et al., 2007). Početni opseg pokreta ograničen je do 90 stupnjeva u fleksiji, 30 stupnjeva u vanjskoj rotaciji, 20 stupnjeva u unutarnjoj rotaciji, 30 stupnjeva u abdukciji i 10 stupnjeva u ekstenziji natkoljenice (Khuns et al., 2017.). Vožnja bicikla moguća je u prvom postoperativnom tjednu, ali bez otpora. Preporučuje se da nema sjedenja dužeg od 30 minuta. Vježbanje u bazenu i hodanje bitno je za smanjenje stresa na tkiva koja cijele. Lagano trčanje u dubokoj vodi može započeti 2-3 tjedna nakon operacije, ukoliko bolesnik to može tolerirati. Važno je zadržati simetričan obrazac hoda jer se u suprotnom može javiti mišićna neravnoteža, odnosno donji ukriženi sindrom koji se sastoji od napetih fleksora natkoljenice i m. erector spinae s inhibicijom glutealne i abdominalne muskulature (Šklempe Kokić et al., 2014.). Manualna terapija koristi se 20-30 minuta na tjedan. Mobilizacija mekog tkiva radi se s naglaskom na m. tensor fasciae latae, m. iliopsoas i kvadriceps (Enseki et al., 2014.). Istezanje obuhvaća m. piriformis, m. psosas major, m. quadriceps femoris te fleksore

potkoljenice, uz oprez i verbalni feedback bolesnika kako bi se preveniralo oštećenje tkiva (Šklempe Kokić et al., 2014.). Kriterij za prelazak u sljedeću fazu je minimalna bol tijekom hoda, neantalgični hod uz upotrebu štaka, minimalna bol u mirovanju i sposobnost pacijenta za izvođenje programa vježbanja bez povećanja početne boli (Shindle et al., 2008.). Početni korak uključuje edukaciju pacijenta o ulozi mišića na dinamičku stabilnost kuka te lokaciju i akcije tih mišića. Drugi korak uključuje olakšavanje neovisne kontrakcije tih mišića. To je najbolje započeti u klečećem položaju, gdje se pacijenta uči kako aktivirati mišiće i onda izvesti izometričku kontrakciju vanjskom rotacijom protiv minimalnog otpora. Cilj je proizvesti nisku razinu izotoničke kontrakcije. U poziciji od 90° fleksije kuka doprinos velikog vanjskog rotatora (gluteus maximus) je smanjena, čime se omogućuje veća specifična aktivacija mišića (Bukner, 2012.). U ovoj fazi neke od vježbi koje se koriste su: savijanje gležnjeva u ležećem položaju (Slika 9.), istezanje kvadricepsa u ležećem položaju (Slika 10.), aktivacija m. transversus abdominis (Slika 11.), fleksija koljena na trbuhu (Slika 12.), lagana vožnja na sobnom biciklu (Slika 13.).



Slika 9. Savijanje gležnjeva u ležećem položaju

Izvor: <https://www.brighamandwomens.org/assets/BWH/patients-and-families/rehabilitation-services/pdfs/hip-fai-post-op-rehab-protocol.pdf>



Slika 10. Istezanje kvadricepsa u ležećem položaju

Izvor: <https://www.brighamandwomens.org/assets/BWH/patients-and-families/rehabilitation-services/pdfs/hip-fai-post-op-rehab-protocol.pdf>



Slika 11. Aktivacija m. transversus abdominis

Izvor: <https://www.brighamandwomens.org/assets/BWH/patients-and-families/rehabilitation-services/pdfs/hip-fai-post-op-rehab-protocol.pdf>



Slika 12. Fleksija koljena na trbuhu

Izvor: <https://www.brighamandwomens.org/assets/BWH/patients-and-families/rehabilitation-services/pdfs/hip-fai-post-op-rehab-protocol.pdf>



Slika 13. Lagana vožnja na sobnom biciklu

Izvor: <https://www.brighamandwomens.org/assets/BWH/patients-and-families/rehabilitation-services/pdfs/hip-fai-post-op-rehab-protocol.pdf>

5.2. Druga faza kineziterapije

Druga faza nakon artroskopije kuka traje od 5. do 8. tjedna. Najvažniji ciljevi ove faze su nastavak napredovanja s opsegom pokreta i fleksibilnošću mekih tkiva te postepen prijelaz rehabilitacije na povećanje jakosti. Provode se i dalje vježbe fleksibilnosti za m. piriformis, aduktore natkoljenice, m. psoas major i m. rectus femoris. Također, radi se na povećanju mišićne izdržljivosti za napredovanje s vježbama jakosti za područje kuka, natkoljenice i zdjelice. U ovoj fazi mogu se lagano dodavati trbušnjaci za stabilizaciju „core“ muskulature, postepeno se dodaje otpor na biciklu, uključuju se vježbe za unutarnju i vanjsku rotaciju natkoljenice s elastičnom trakom uz zid. Kriterij za napredovanje u slijedeću fazu uključuje normalan hod bez Trendelenburgovog znaka te simetričan i bezbolan aktivan i pasivan opseg pokreta obje noge (Šklempe Kokić et al., 2014.). Gluteus maximus vodi važnu ulogu u ispoljavanju ekstenzije i vanjskog zakretnog momenta rotacije, te ima potencijal osigurati stabilizaciju kuka odupirući se prednjoj sili kuka. Smanjenje podražaja gluteusa maximusa najbolje je započeti ležeći na trbuhu, gdje pacijent izvodi izometričku vanjsku rotaciju protiv minimalnog otpora. Aktivacija gluteus maximusa treba se odvijati u različitim stupnjevima opsega pokreta i u različitim funkcionalnim pozicijama koje od sportaša zahtijeva određeni sport. Na primjer, abdukcija kuka i vanjska rotacija, zatim adukcija i unutarnja rotacija kuka za one sportaše koji izvode brze promjene pravca kretanja, ili fleksija kuka za sportaše koji su često u poziciji dubokog čučnja (Brukner, 2012.). U ovoj fazi neke od vježbi koje se koriste su: lumbalna rotacija kuka (Slika 14.), istezanje m. piriformisa (Slika 15.), abdukcija kuka u stojećem položaju (Slika 16.), unutarnja rotacija kuka s gumom ležeći na trbuhu (Slika 17.).



Slika 14. Lumbalna rotacija kuka

Izvor: <https://www.brighamandwomens.org/assets/BWH/patients-and-families/rehabilitation-services/pdfs/hip-fai-post-op-rehab-protocol.pdf>



Slika 15. Istezanje m. piriformisa

Izvor: <https://www.brighamandwomens.org/assets/BWH/patients-and-families/rehabilitation-services/pdfs/hip-fai-post-op-rehab-protocol.pdf>



Slika 16. Abdukcija kuka u stojećem položaju

Izvor: <https://www.brighamandwomens.org/assets/BWH/patients-and-families/rehabilitation-services/pdfs/hip-fai-post-op-rehab-protocol.pdf>



Slika 17. Unutarnja rotacija kuka s gumom ležeći na trbuhu

Izvor: <https://www.brighamandwomens.org/assets/BWH/patients-and-families/rehabilitation-services/pdfs/hip-fai-post-op-rehab-protocol.pdf>

5.3. Treća faza kineziterapije

Treća faza nakon artroskopije kuka traje od 8. do 13. tjedana. Glavni cilj ove faze je jačanje mišića. Vježbe za povećanje jakosti sastoje se od multiplanarnih pokreta koji uključuju više mišićnih grupa. Primjeri vježbi ove faze obuhvaćaju vanjsku rotaciju natkoljenice s otporom u stojećem položaju, iskorak, iskorak s rotacijom trupa i vježbe na lopti za dinamičku stabilizaciju trupa. U zadnjem dijelu ove faze započinje se s programom trčanja i treningom agilnosti. Važno je naučiti sportaša o ekscentričnoj kontroli pokreta tijekom funkcionalnog treninga. Kriterij za napredovanje u zadnju fazu su simetričan opseg pokreta i fleksibilnosti m. piriformisa i m. psoas major. Tijekom zahtjevnijih vježbi jačanja ne smije se javljati Trendelenburgov znak (Šklempe Kokić et al., 2014.). Tijekom ove faze, cilj je obnoviti funkciju mišića, snagu, izdržljivost i propriocepciju. Vježbe bi trebalo započeti sa specifičnom aktivacijom dubokih stabilizatora. To nas osigurava da sportaš ima odgovarajuću kontrolu nad kukom prije nego ga stavlja pod opterećenje, što će pomoći u zaštiti osjetljivih ili oštećenih struktura unutar kuka. Vježbe jačanja moraju biti prilagođene potrebama sportaša, napredak se vrši prema reakciji sportaša, i ciljane su na potrebe sporta. Na primjer, osoba koja često skače i doskače (kao gimnastičar) trebala bi staviti te kretnje u svoj rehabilitacijski program. Vježbe se često izvode ležeći na trbuhu (kako bi osigurali specifičnost i izolaciju aktivacije mišića) ili u klečećem stavu s napretkom na funkcionalne/ s otporom pozicije, prvo bilateralno zatim unilateralno (Brukner, 2012.). U ovoj fazi neke od vježbi koje se koriste su: bočna abdukcija kuka u ležećem položaju (Slika 18.), jednonožni most (Slika 19.), bočno hodanje s mini trakom (Slika 20.), ravnoteža na jednoj nozi (Slika 21.).



Slika 18. Bočna abdukcija kuka u ležećem položaju

Izvor: <https://www.brighamandwomens.org/assets/BWH/patients-and-families/rehabilitation-services/pdfs/hip-fai-post-op-rehab-protocol.pdf>



Slika 19. Jednonožni most

Izvor: <https://www.brighamandwomens.org/assets/BWH/patients-and-families/rehabilitation-services/pdfs/hip-fai-post-op-rehab-protocol.pdf>



Slika 20. Bočno hodaње s mini trakom

Izvor: <https://www.brighamandwomens.org/assets/BWH/patients-and-families/rehabilitation-services/pdfs/hip-fai-post-op-rehab-protocol.pdf>



Slika 21. Ravnoteža na jednoj nozi

Izvor: <https://www.brighamandwomens.org/assets/BWH/patients-and-families/rehabilitation-services/pdfs/hip-fai-post-op-rehab-protocol.pdf>

5.4. Četvrta faza kineziterapije

Zadnja faza započinje nakon 12 tjedana od artroskopije kuka. Glavni cilj je siguran i efikasan povratak u natjecateljsku razinu aktivnosti koja je postojala prije ozljede. Nakon što bolesnik dostigne dovoljnu razinu mišićne izdržljivosti, ekscentrične kontrole te sposobnosti generiranja mišićne snage može napredovati s treningom trčanja. Također, povratak u sport bez mentalne sigurnosti u ozljeđenu stranu može dovesti do sportskog neuspjeha. Prije povratka u sport potrebno je provesti funkcionalno testiranje u kojem se procjenjuje sposobnost dobre

neuromišićne kontrole donjeg ekstremiteta tijekom multiplanarnih aktivnosti koje simuliraju sportsku aktivnost (Šklempa Kokić et al., 2014.). Bilo koje treniranje funkcionalnih aktivnosti trebalo bi se usredotočiti na predaktivaciju dubokih stabilizatora kuka, adekvatnu kontrolu lumbalne kralježnice i zdjelice tijekom aktivnosti, te ispraviti poravnanje femura tijekom vježbi s otporom. Treniranje stabilizatora kuka trebalo bi se izvoditi u poziciji koja stavlja kuk pod najveće opterećenje, kao što je promjena smjera i okretanje, duboki čučanj i udarci nogom. Također, bi ih trebalo ponavljati što više puta u kontroliranim uvjetima, kako bi se osiguralo da se sportaš ne ozlijedi (Brukner, 2012.). U ovoj fazi neke od vježbi koje se koriste su: pliometrija (Slika 22.) i agilnost (Slika 23.),



Slika 22. Pliometrija

Izvor: <https://tabletennisuniversity.com/wp-content/uploads/2021/03/table-tennis-plyometrics.jpg>



Slika 23. Agilnost

Izvor: https://bluegym.hr/wp-content/uploads/2017/11/ljestve_agilnosti2.jpg

6. ZAKLJUČAK

Femoroacetabularni sindrom sraza počeo se sve više proučavati u zadnjem desetljeću. Zbog svojeg kuglastog oblika, kuk se može kretati u 6 ravnina pa je podložan oštećenjima iz više smjerova. U početku se bol javlja u području prepona i trohanterne regije, a pojačava se s fizičkim naporom. Mehanizam femoroacetabularnog sindroma sraza u kuku se događa kad postoji neprirodni kontakt između bedrene kosti i acetabuluma. Postoje 3 tipa femoroacetabularnog sindroma, a to su: cam, pincer i mješoviti tip. Kod cam i pincer tipa pod utjecajem fleksije i unutarnje rotacije dolazi do gnječenja labruma. Artroskopija je danas glavni način rješavanja problema uzrokovanih femoroacetabularnim sindromom sraza kojim se danas uspješno liječi bol u području kuka. Nakon operacije izuzetno je bitno provesti kvalitetnu rehabilitaciju kojoj okosnicu čini kineziterapija. Kineziterapeutski program podijeljen je u 4 faze. Na početku programa bitno je dovesti do funkcionalnosti pokreta kako ne bi došlo do ponovnog oštećenja. Glavni cilj vježbi i kineziterapijskog programa je vratiti bolesnika u stanje u kojem je bio prije pojave boli, kako bi mogao obavljati svakodnevne aktivnosti bez smetnji i baviti se sportom.

7. LITERATURA

1. Anđelković, Z. R. (2015). *Morfološke promene glave i vrata femura kao faktor rane artroze kuka i hiruško lečenje*. Univerzitet u Nišu.
2. Baćak, R. (2018). *Sindrom sraza u zglobu kuka* (Doctoral dissertation, University of Zagreb. Faculty of Kinesiology.).
3. Bedi, A., & Kelly, B. T. (2013). Femoroacetabular impingement. *The Journal of bone & joint surgery*, 95(1), 82-92.
4. Brukner, P. (2012). *Brukner & Khan's clinical sports medicine*. North Ryde: McGraw-Hill.
5. Byers, P. D., Contepomi, C. A., & Farkas, T. A. (1970). A post mortem study of the hip joint. Including the prevalence of the features of the right side. *Annals of the rheumatic diseases*, 29(1), 15.
6. Byrne, D. P., Mulhall, K. J., & Baker, J. F. (2010). Anatomy & biomechanics of the hip. *The open sports medicine Journal*, 4(1).
7. Clohisy, J. C., & Kim, Y. J. (2013). Femoroacetabular impingement research symposium.
10. Griffin, D. R., Dickenson, E. J., Wall, P. D., Achana, F., Donovan, J. L., Griffin, J., ... & Bray, R. (2018). Hip arthroscopy versus best conservative care for the treatment of femoroacetabular impingement syndrome (UK FASHIoN): a multicentre randomised controlled trial. *The Lancet*, 391(10136), 2225-2235.
11. Haramija, A., & Pavlinić, Š. (2016). Rehabilitacija nakon artroskopije kuka. *Fizikalna i rehabilitacijska medicina*, 28(1-2), 302-302.
12. Hefti F. (2007) *Pelvis, hips and thighs: Biomechanics of the hip*. In: Pediatric Orthopedics in Practice. Springer-Verlag Berlin Heidelberg, New York, USA, pp. 169-176.
13. Kassarian, A., Brisson, M., & Palmer, W. E. (2007). Femoroacetabular impingement. *European journal of radiology*, 63(1), 29-35.
14. Kuhns, B. D., Weber, A. E., Batko, B., Nho, S. J., & Stegemann, C. (2017). A four-phase physical therapy regimen for returning athletes to sport following hip arthroscopy for femoroacetabular impingement with routine capsular closure. *International journal of sports physical therapy*, 12(4), 683.

15. Kim, Y. T., & Azuma, H. (1995). The nerve endings of the acetabular labrum. *Clinical orthopaedics and related research*, 320, 176-181.
16. Konin, J. G. (2006). Special tests for orthopedic examination. Slack Incorporated.
17. McCarthy, J. C., Noble, P. C., Schuck, M. R., Wright, J., & Lee, J. (2001). The role of labral lesions to development of early degenerative hip disease. *Clinical Orthopaedics and Related Research*, 393, 25-37.
18. Mladenović, M., Micić, I., Anđelković, Z., Mladenović, D., & Stojiljković, P. (2015). Unusual case of mixed form of femoroacetabular impingement combined with nonspecific synovitis of the hip joint in a young adult: A case report. *Vojnosanitetski pregled*, 72(12), 1132-1135.
19. Murphy, S., Tannast, M., Kim, Y. J., Buly, R., & Millis, M. B. (2004). Debridement of the adult hip for femoroacetabular impingement: indications and preliminary clinical results. *Clinical Orthopaedics and Related Research*, 429, 178-181.
20. Emary, P. (2010). Femoroacetabular impingement syndrome: a narrative review for the chiropractor. *The Journal of the Canadian Chiropractic Association*, 54(3), 164.
21. Robertson, W. J., Kadrmas, W. R., & Kelly, B. T. (2007). Arthroscopic management of labral tears in the hip: a systematic review. *Clinical Orthopaedics and Related Research*, 455, 88-92.
22. Ruszkowski, I. (1989). *Temelji primijenjene biomehanike zgloba kuka*. Zagreb: Medicinski fakultet.
23. Schuenke, M., Schulte, E., & Schumacher, U. (2006). *Lower limb: bones, ligaments and joints*. U: General anatomy and musculoskeletal system. New York: Thieme Medical Publishers.
24. Smoljanović, T., Prutki, M., Stražar, K. S., Čurić, S., Mahnik, A., & Bojanić, I. (2013). Artroskopija kuka. *Liječnički vjesnik*, 135(9-10), 0-0.
25. Ellis & Badenhausen Orthopaedics, P.S.C. Total hip arthroplasty protocol. Dostupno na: <http://www.mattpricemd.com/pdf/hip-labral-repair-protocol.pdf>

8. ŽIVOTOPIS

Osobni podaci

Ime i prezime: Karlo Jambor

Datum rođenja: 10. lipanj 1998.

Adresa: Janka Slogara 8, 40000 Čakovec

Telefonski broj: 0951991186

E-mail: karlo.jambor@gmail.com

Državljanstvo: hrvatsko

OIB: 48778694431

Spol: muško

Obrazovanje i osposobljavanje

Datum: 2005.- 2013.

Naziv i vrsta ustanove pružitelja

obrazovanja i osposobljavavanja: Prva osnovna škola Čakovec

Datum: 2013. - 2017.

Naziv i vrsta ustanove pružitelja

obrazovanja i osposobljavavanja: Srednja škola Čakovec

Naziv dodijeljene kvalifikacije/zvanje: SSS, smjer: opća gimnazija

Osobne vještine i kompetencije

Materinski jezik: hrvatski

Drugi jezici: engleski i njemački

Društvene vještine i kompetencije: sklonost timskom radu, dobre komunikacijske vještine

Organizacijske vještine i kompetencije: dobro razvijene organizacijske vještine i vještine vođenja tima (trenutno vodim nogometni i stolnoteniski tim)

Računalne vještine i kompetencije: vješto baratanje Office alatima(Word, Powerpoint, Excel)

Druge vještine i kompetencije: član Stolnoteniskog kluba Zasadbreg

9. PRILOZI

Obrazac br. 2

SVEUČILIŠTE JOSIPA JURJA STROSSMAYERA U OSIJEKU
KINEZIOLOŠKI FAKULTET OSIJEK

Potvrda mentora o provedenom postupku provjere izvornosti rada

Ime i prezime studenta:	Karlo Jambor
JMBAG:	03150126281
Studij:	Kineziologija
Vrsta rada:	Završni rad
Tema:	<input type="radio"/> stručna <input type="radio"/> znanstvena
Mentor:	doc. dr. sc. Iva Šklempe Kokić
Datum predaje rada:	19.08.2021.
Datum provjere rada:	27.08.2021.
Naziv datoteke:	KJambor_ZavršniRad
Veličina datoteke:	821,97kB
Broj stranica:	34
Broj riječi/znakova:	5419
Podudarnost rada:	14%
Obrazloženje mentora:	Rad je uspješno prošao provjeru izvornosti.

Datum
27.08.2021.

Potpis mentora