

Kineziterapija nakon rekonstrukcije prednje ukrižene sveze koljena

Barukčić, Kristina

Undergraduate thesis / Završni rad

2022

Degree Grantor / Ustanova koja je dodijelila akademski / stručni stupanj: **Josip Juraj Strossmayer University of Osijek, Faculty of Kinesiology Osijek / Sveučilište Josipa Jurja Strossmayera u Osijeku, Kineziološki fakultet Osijek**

Permanent link / Trajna poveznica: <https://urn.nsk.hr/urn:nbn:hr:265:924260>

Rights / Prava: [In copyright](#) / [Zaštićeno autorskim pravom.](#)

Download date / Datum preuzimanja: **2025-02-22**



Repository / Repozitorij:

[Repository of the Faculty of Kinesiology Osijek](#)



Sveučilište Josipa Jurja Strossmayera u Osijeku

Kineziološki fakultet Osijek

Preddiplomski sveučilišni studij Kineziologija

Kristina Barukčić

**KINEZITERAPIJA NAKON REKONSTRUKCIJE PREDNJE
UKRIŽENE SVEZE KOLJENA**

Završni rad

Osijek, 2022.

Sveučilište Josipa Jurja Strossmayera u Osijeku
Kineziološki fakultet Osijek
Preddiplomski sveučilišni studij Kineziologija

Kristina Barukčić

**KINEZITERAPIJA NAKON REKONSTRUKCIJE PREDNJE
UKRIŽENE SVEZE KOLJENA**

Završni rad

Kolegij: Kineziterapija

JMBAG: 0285005772

e- mail: kbarukcic@kifos.hr

Mentor: doc. dr. sc. Iva Šklempe Kokić

Osijek, 2022.

Josip Juraj Strossmayer University of Osijek

Faculty of Kinesiology Osijek

University graduate study of Kinesiology

Kristina Barukčić

**KINESITHERAPY AFTER RECONSTRUCTION OF THE
ANTERIOR CRUCIATE LIGAMENT OF THE KNEE**

Undergraduate Thesis

Osijek, 2022.

IZJAVA

O AKADEMSKOJ ČESTITOSTI, SUGLASNOSTI ZA OBJAVU U INSTITUCIJSKIM REPOZITORIJIMA I ISTOVJETNOSTI DIGITALNE I TISKANE VERZIJE RADA

1. Kojom izjavljujem i svojim potpisom potvrđujem da je završni rad isključivo rezultat osobnoga rada koji se temelji na mojim istraživanjima i oslanja se na objavljenu literaturu. Potvrđujem poštivanje nepovredivosti autorstva te točno citiranje radova drugih autora i referiranje na njih.
2. Kojom izjavljujem da sam suglasan/suglasna da se trajno pohrani i objavi moj rad u institucijskom digitalnom repozitoriju Kineziološkog fakulteta Osijek, repozitoriju Sveučilišta Josipa Jurja Strossmayera u Osijeku te javno dostupnom repozitoriju Nacionalne i sveučilišne knjižnice u Zagrebu (u skladu s odredbama Zakona o znanstvenoj djelatnosti i visokom obrazovanju „Narodne novine“ broj 123/03., 198/03., 105/04., 174/04., 2/07.-Odluka USRH, 46/07., 63/11., 94/13., 139/13., 101/14.-Odluka USRH, 60/15.-Odluka USRH i 131/17.).
3. Izjavljujem da sam autor/autorica predanog rada i da je sadržaj predane elektroničke datoteke u potpunosti istovjetan sa dovršenom tiskanom verzijom rada predanom u svrhu obrane istog.

Ime i prezime studenta/studentice: Kristina Barukčić

JMBAG: 0285005772

Službeni e-mail: kbarukcic@kifos.hr

Naziv studija: Kineziologija

Naslov rada: Kineziterapija nakon rekonstrukcije prednje ukrižene sveze koljena

Mentor/mentorica završnog / diplomskog rada: doc. dr. sc. Iva Šklempa Kokić

U Osijeku 10. SRPNJA 2022. godine

Potpis Kristina B.

Kineziterapija nakon rekonstrukcije prednje ukrižene sveze koljena

SAŽETAK

Koljeno, kao najveći i najsloženije građeni zglob ljudskog tijela koji trpi velike sile i opterećenja, često je podložan ozljedama, a jedna od najčešćih je ruptura prednje ukrižene sveze. Najčešći razlog nastanka ovakve ozljede je nagla promjena smjera kretanja, nepravilan doskok ili preveliko i dugotrajno opterećenje zgloba. Nakon ozljede postavlja se dijagnoza pomoću koje se dalje odlučuje o načinu liječenja koje može biti konzervativno, odnosno neoperativno ili operativno. Operativnom liječenju najčešće se pristupa kod potpune rupture iako postoje i slučajevi uspješne rehabilitacije primjenom konzervativne metode. Rehabilitacija nakon rekonstrukcije duga je i komplicirana, a može trajati od šest do dvanaest mjeseci. Postizanje punog opsega pokreta, povratak snage mišića i konačno povratak svakodnevnim i sportskim aktivnostima uz fizičku i psihičku sigurnost neki su od ciljeva rehabilitacije odnosno kineziterapije. Cilj ovog rada je opisati intervencije i postupke u rehabilitaciji i kineziterapiji kod pacijenata nakon ozljede i rekonstrukcije prednje ukrižene sveze.

Ključne riječi: prednja ukrižena sveza, ozljeda, rehabilitacija, kineziterapija

Kinesitherapy after reconstruction of the anterior cruciate ligament of the knee

ABSTRACT

The knee as the largest and most complex joint of the human body, that endures great forces and loads, is often prone to injuries and one of the most common is the rupture of the anterior cruciate ligament. The most common reason for such an injury is a sudden change in movement direction, improper landing, or prolonged and excessive load on the joint. After the injury, a diagnosis is made, which further decides on the method of treatment, which can be conservative (non-surgical) or surgical. Surgical treatment is most often approached in case of a complete rupture, although there are cases of successful rehabilitation using a conservative method. Rehabilitation after reconstruction is long and complicated and can take from six to twelve months. Achieving full range of motion return of muscle strength and ultimately returning to daily and sports activities with physical and mental security are some of the goals of rehabilitation and kinesitherapy. This paper aims to describe interventions and procedures in rehabilitation and kinesitherapy in patients after injury and reconstruction of the anterior cruciate ligament.

Keywords: anterior cruciate ligament, injury, rehabilitation, kinesitherapy

SADRŽAJ

1. UVOD	1
2. KOLJENSKI ZGLOB	2
2.1. Anatomija koljena	2
2.1.1. Prednja ukrižena sveza (ACL)	4
2.2. Biomehanika koljena i ACL-a	6
3. MEHANIZAM OZLJEDE ACL-a	7
4. DIJAGNOSTIKA	10
4.1. Lachmanov test	10
4.2. Test prednje ladice (Anterior drawer test)	11
5. REKONSTRUKCIJA PREDNJE UKRIŽENE SVEZE	13
6. REHABILITACIJA NAKON REKONSTRUKCIJE PREDNJE UKRIŽENE SVEZE	14
6.1. Konzervativne metode liječenja prednje ukrižene sveze	15
6.2. Kineziterapija nakon rekonstrukcije prednje ukrižene sveze	17
7. PREVENTIVNE MJERE U SPRJEČAVANJU NASTANKA RUPTURE PREDNJE UKRIŽENE SVEZE	24
8. ZAKLJUČAK	26
9. LITERATURA	27

1. UVOD

Koljeno kao najveći zglob ljudskoga tijela (Platzer, 2011) jedan je od glavnih pokretača tijela (Crnčec, 2021), a zbog svoj složene građe posebno je podložan ozljedama, pogotovo jer se nalazi na krajevima dvije poluge – tibie i femura (Magee, 2014), a uz to trpi i veliku količinu opterećenja (Chung, 2021). Prednja ukrižena sveza čvrsta je i elastična traka koja povezuje femur i tibiju (Švabić, 2020), a uloga joj je spriječiti prednju translaciju tibije na bedrenu kost te očuvati normalnu biomehaniku u kretnji koljena, čime se sprječava i oštećenje meniska (Hassebrock i sur., 2020).

Ozljede ACL-a često se viđaju kod sportaša i rekreativaca te su jedne od najčešćih ozljeda kod kojih oporavak često može biti dug i kompliciran (Mistura, 2022). Najčešći pokreti koji dovode do ozljede su nagla ubrzanja i usporavanja te brze promjene smjera kretanja (Chung, 2022) uz forsirano opružanje i rotaciju (Mistura, 2022).

Za dobivanje najboljeg kliničkog ishoda, ključno je rano postaviti dijagnozu i provesti ispravan pregled u akutnoj fazi ozljede, za što su najpoznatiji test prednje ladice i Lachmanov test (Koster i sur., 2018).

U osoba koje se žele vratiti aktivnostima kao i prije ozljede, najbolje rješenje za zbrinjavanje ozljede smatra se kirurško liječenje rupture ACL-a (Paschos i Howell, 2016). Povratak aktivnostima može se ostvariti kvalitetnim rehabilitacijskim programima kroz uspostavu snage, fleksibilnosti i izdržljivosti mišića uključenih u pokretljivost koljena. Postići puni opseg pokreta, optimalnu snagu i izdržljivost te razviti unutar i međumišićne koordinacije neki su od ciljeva rehabilitacije (Došen, 2019).

Uspješna rehabilitacija podrazumijeva primjenu fizikalnih postupaka u trajanju od najmanje šest mjeseci, dok se prema nekim preporukama najpovoljniji rezultati postižu tek nakon devet mjeseci rehabilitacije (Moguš, 2021).

Cilj ovog rada je opisati anatomiju koljenskog zgloba i same prednje ukrižene sveze, opisati biomehaniku koljena i mehanizam nastanka ozljede te načine dijagnosticanja takve ozljede i zaključno opisati proces rehabilitacije nakon rekonstrukcije prednje ukrižene sveze.

2. KOLJENSKI ZGLOB

2.1. Anatomija koljena

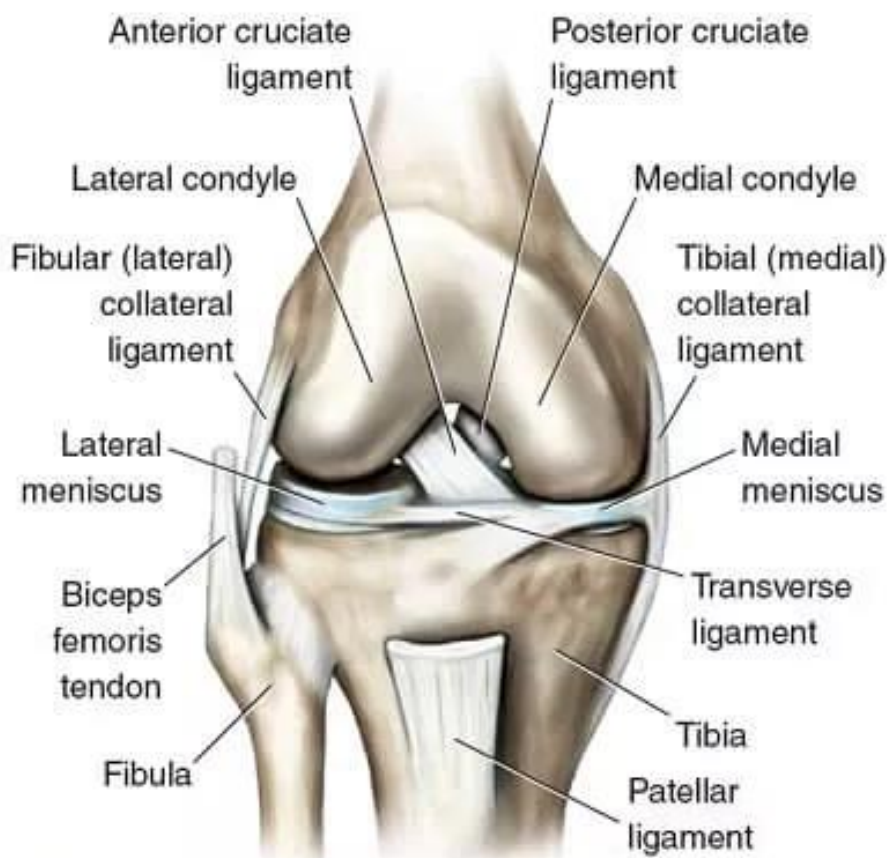Zglob koljena (*articulatio genus*) najveći je zglob ljudskog tijela (Platzer, 2011) koji povezuje najdužu kost u tijelu – bedrenu kost (*femur*) i goljeničnu kost (*tibia*) (Chung, 2021) (Slika 1.). Jedan je od glavnih pokretača tijela, a prema mehanici je *trochogynghymus* što znači da se sastoji od obrtnog i kutnog zgloba (Crnčec, 2021) koji omogućuju koljenu fleksiju i ekstenziju i laganu rotaciju s jedne na drugu stranu (Chung, 2021). Zbog svoje složene građe, zglob koljena posebno je podložan ozljedama jer se nalazi na krajevima krakova dvije duge poluge – femura i tibije (Magee, 2014), a uz to nosi i veliku količinu težine i pritiska uz istovremeno pružanje fleksibilnih kretnji (Chung, 2021).

Zglobna tijela koja čine koljeno su konveksno zglobno tijelo koje tvore kondili bedrene kosti (*condyli femoris*) odijeljeni međučvornom udubinom, konkavno zglobno tijelo kojeg tvore kondili goljenične kosti (*condyli tibiae*) i zglobne plohe, te sezamska kost iver (*patella*). Fibula odnosno lisna kost ne sudjeluje u oblikovanju zgloba koljena (Buntić, 2014). Konveksno tijelo to jest bedrena kost, najdulja je i najčvršća kost ljudskoga tijela. Početak te kosti nalazi se u zglobu kuka, a završetak u zglobu koljena. Međuzglavačna jama (*fossa intercondylaris*) nalazi se između zaobljenih glava kojima završava tanji odnosno proksimalni dio bedrene kosti (Živić, 2021). Konkavno zglobno tijelo čini goljenična kost (*tibia*) čiji se vrh sastoji od dvije plohe koje su prekrivene hrskavicama (*menisci*) unutar zgloba, a na prednjoj strani se nalazi izbočina koja se naziva tibijalni tuberkul za koju se pričvršćuje patelarni ligament (Chung, 2021).

Zglobni menisci su oblikovani od vezivnog tkiva s kolagenim vlaknima u kojima su hrskavične stanice (Platzer, 2011). Djeluju kao amortizeri u koljenu te se nalaze povrh potkoljenice i sudjeluju u raspodjeli opterećenja bedrene kosti na veću površinu goljenične kosti, a pomažu i u stabilnosti koljena (Chung, 2021). Polumjesečasti *meniscus medialis* vezan je s *lig. collaterale tibiale*, a straga je širi. Manje je gibljiv od lateralnog meniska jer su mu pričvršna mjesta prilično udaljena. Najviše se pomiče i napreže prilikom rotacije potkoljenice, dok je pri unutrašnjoj rotaciji rasterećen. Više okruglast i podjednako širok je *meniscus lateralis* čija su pričvršna mjesta puno bliže od *meniscusa medialis*. Lateralni menisk je pomičniji od medijalnog jer nije srastao s *lig. collaterale fibulare*, a uz to je i manje opterećen pri različitim kretnjama (Platzer, 2011).

Slika 1

Anatomija zgloba koljena



Izvor: <https://verakinzel.com.au/knee-anatomy> (pristupljeno 5.5.2022.)

Tibiofemoralni zglob gdje se tibija „spaja“ s femurom i patelofemoralni zglob gdje se patela „spaja“ s femurom su dva glavna zgloba koja čine koljeno (Chung, 2021). Najveći zglob u tijelu je tibiofemoralni zglob. Zglobne površine tibije i femura nisu kongruentne, što im omogućuje pokret vođen mišićima i ligamentima u različitim stupnjevima. Lateralni kondil femura strši anteriorno više od medijalnog kondila kako bi se spriječilo lateralno iščašenje patele. Prostor između dvije kosti djelomično je popunjen meniscima. Patelofemoralni zglob je modificirani ravni zglob u kojem je lateralna zglobna površina patele šira. Patela ima najdeblji sloj hrskavice u ljudskom tijelu te je pomična sezamska kost smještena unutar patelarne tetive. Patela značajno pomaže pri ekstenziji u patelofemoralnom zglobu, smanjuje trenje, smanjuje naprezanje u zglobu, djeluje kao koštani štit hrskavice kondila femura te poboljšava estetiku koljena (Magee, 2014). Gusto vezivno tkivo tvori fibroznu ovojnica zglobne čahure, a daje joj elastičnost i čvrstoću. Vezivna ovojnica različite je napetosti što

određuje zglobnu pokretljivost. Djelovanje mehaničkih sila tlaka i vlaka ovisi u rasporedu kolagenih vlakana unutar ovojnice (Živić, 2021).

Mišići oko koljena pomažu da bude stabilnije, dobro poravnato i pokretljivo. Mišići prednje i stražnje strane natkoljenice dvije su glavne skupine mišića oko koljena. Mišić prednje strane natkoljenice (m. quadriceps) čini skup od četiri mišića te su odgovorni za ekstenziju, odnosno ispravljanje koljena. Mišići stražnje strane natkoljenice čini skup od tri mišića, a odgovorni su za suprotan pokret, odnosno fleksiju tj. savijanje koljena (Chung, 2021).

2.1.1. Prednja ukrižena sveza (ACL)

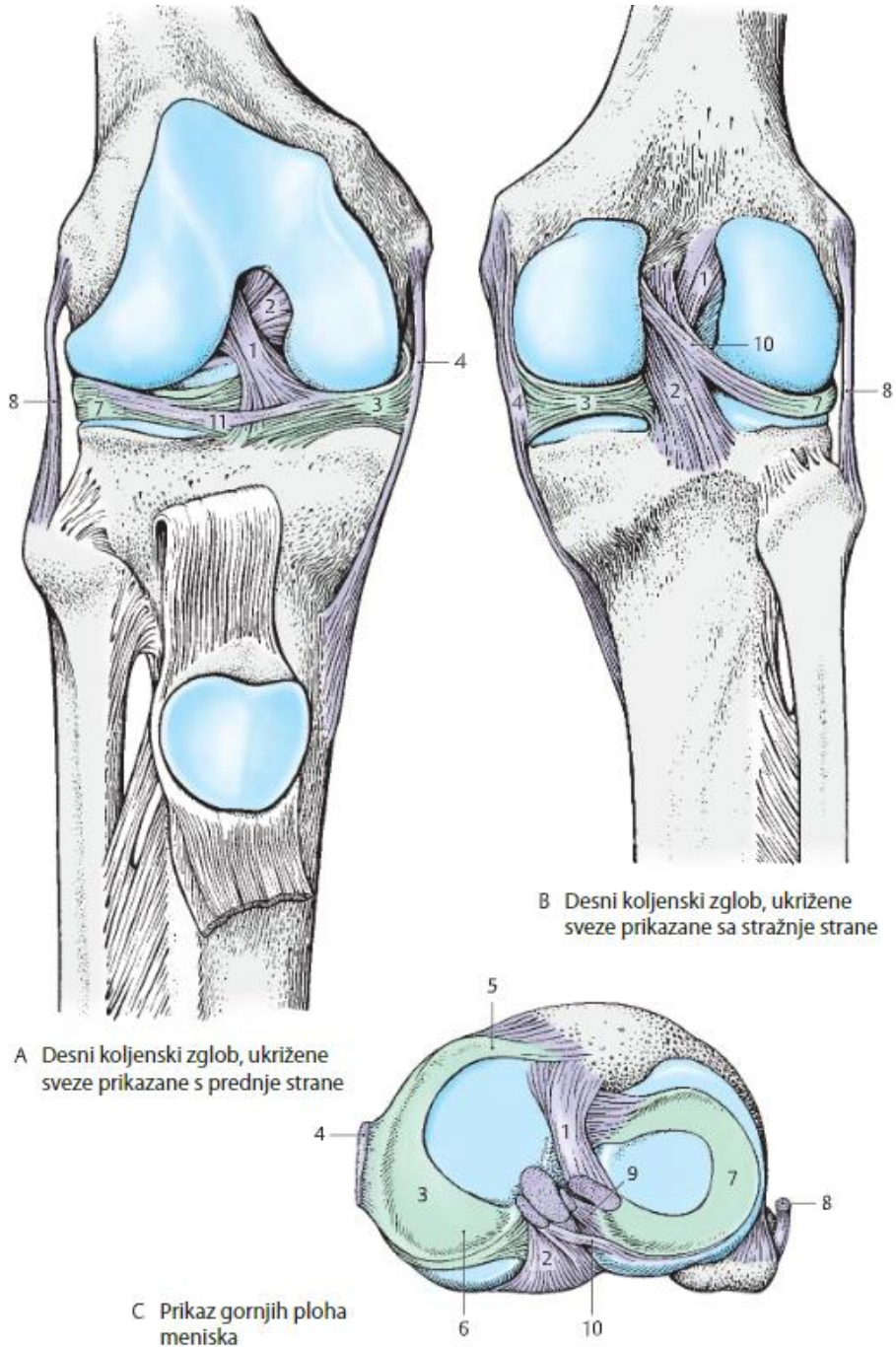
Prednji križni ligament koljena snažna je „trakasta“ struktura koju čini gusto vezivno tkivo (Duthon i sur., 2006). Hvata se za prednji interkondilarni dio tibije, anteriorno i malo lateralno od medijalnog interkondilarnog tuberkula te se dijelom spaja s prednjim vrhom lateralnog meniskusa (Slika 2). Posterolateralno se pruža gore te se uvija i lepezasto pričvršćuje visoko na posteromedijalni dio lateralnog kondila femura (Standring, 2015). Poprečni presjek prednjeg križnoga ligamenta nepravilnog je oblika, koji se prema kutu fleksije mijenja dok je općenito anteriorno i posteriorno veći (Duthon i sur., 2006). Sastoji se od dva, a neki autori navode i tri snopa: anteromedijalni, intermedijalni i posterolateralni – prema mjestima vezanja na tibiji (Standring, 2015).

Prema Hassebrocku i sur. (2020) istraživanja su pokazala da 26% koljena ima jedan snop ACL-a te da postoje i koljena koja imaju treći međusnop, ali je općenito radi lakšeg razumijevanja prihvaćeno da se prednji križni ligament sastoji od 2 snopa (anteromedijalni i posterolateralni). Funkcionalno, ACL ima dvije uloge – sprječavanje prednje translacije tibije na bedrenu kost te očuvanje normalne biomehanike kretanja koljena i time sprječavanje oštećenja meniska. ACL ima vlastitu sinovijalnu membranu, a primarnu krvnu opskrbu daje srednja genikularna arterija (a. genus mediusa) iako uz to postoji i određeni doprinos difuzije kroz sinovijalnu ovojnicu. Inervacija ACL-a odvija se tibijalnim živcem koji mehanoreceptorima doprinosi njegovoj proprioceptivnoj funkciji. Mali je broj receptora boli, što objašnjava zašto se nekad nakon akutne rupture ligamenta bol ne pojavi do razvoja hemartoze – krvarenja unutar zgloba (Hassebrock i sur., 2020). Mikroskopski gledano, struktura ACL-a slična je ostalim mekim vezivnim tkivima. Sastoji se od više tipova kolagena od kojih je tip 1 najviše zastupljen kako u ovom tako i u ostalim ligamentima i tetivama,

matriksa, glikozaminoglikana i elastičnih tvari poput elastičnih vlakana i membrana koji omogućuju normalnu građu zgloba i ekstremne promjene tijekom kretanja (Duthon i sur., 2006).

Slika 2

Prikaz prednje ukrižene sveze



A Desni koljenski zglob, ukrižene sveze prikazane s prednje strane

B Desni koljenski zglob, ukrižene sveze prikazane sa stražnje strane

C Prikaz gornjih ploha meniska

Izvor: Platzer W. Priručni anatomski atlas u tri sveska. Prvi svezak-Sustav organa za pokretanje. 10.izdanje. Zagreb: Medicinska Naklada; 2011.

2.2. Biomehanika koljena i ACL-a

Ravnine koje se mogu odvijati u kretnji koljena su: anteriorna i posteriorna translacija, lateralna i medijalna translacija, fleksija i ekstenzija – koje su primarne funkcije koljena, vanjska i unutarnja rotacija te varus ili valgus angulacija, a zahvaljujući interakciji između femura, tibije i patele, koljeno može izdržati ogromne sile tijekom normalnih faza kretanja. Ovaj zglob uz pokretanje ima ulogu održavanja stabilnosti tijekom različitih aktivnosti (statičkih, dinamičkih), a koštana anatomija, zglobne površine, menisci, ligamenti te mišićna struktura osiguravaju ravnotežu između izmjena statičnosti i pokreta. Ozljede ili bilo kakve promjene jedne od navedenih varijabli može utjecati na promjenu biomehanike koljena i tako dodatno opteretiti zdrave dijelove zgloba (Hassebrock i sur., 2020).

Prosječni stupanj fleksije koljena u sagitalnoj ravnini iznosi 0°-135°. Lateralni i medijalni femoralni kondili distalno su asimetrični zbog čega se lateralni kondil više rotira posteriorno od medijalnog, između 20° fleksije te pune ekstenzije što femuru i tibiji daje mogućnost „otključavanja“ bez pomoći okolne mišićne strukture. Pasivna se fleksija koljena odvija kliznim pokretom s relativnim pomakom tibije na femuru (preko 20° fleksije), a zglobne površine, okolno meko tkivo te ligamenti sudjeluju prilikom pasivnog pokreta koljena (Hassebrock i sur., 2020).

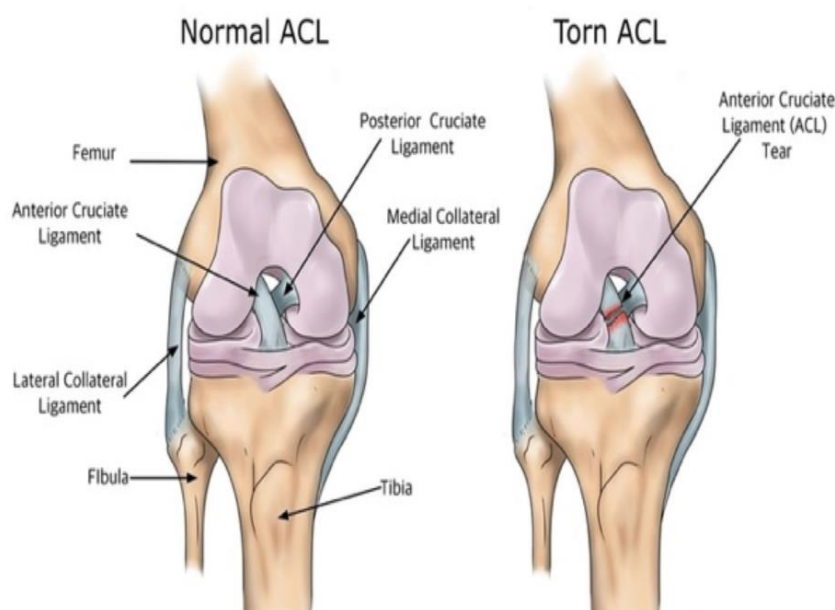
Ligamenti koji ograničavaju prekomjerne anteriorne i posteriorne kretnje u koljenu su križni ligamenti. Oni za vrijeme fleksije i ekstenzije ograničavaju dinamički rad mišićne strukture. Ključna uloga ACL-a je pružiti stabilnost koljenu (Duthon i sur., 2006). Prednji križni ligament kod ekstenzije ima ulogu ograničiti anteriornu translaciju tibije u odnosu na femur, koja se pojavljuje kao rezultat rada mišića prednje strane natkoljenice (kvadricepsa). Sprječiti prednju translaciju tibije, primarna je funkcija prednjeg križnog ligamenta koji djeluje kao sekundarni stabilizator u sprječavanju unutarnje rotacije tibije te valgusne angulacije u koljenu (Hassebrock i sur., 2020), a osobito kada je zglob blizu pune ekstenzije, također kao manje ograničenje vanjske rotacije te varus-valgus kuta – osobito u uvjetima opterećenja (Duthon i sur., 2006). ACL apsorbira 74-85% prednjeg translacijskog opterećenja za vrijeme pune ekstenzije i 82-89% kod 30°-90° fleksije (Duthon i sur., 2006). Njegovo ozljeđivanje može dovesti do smanjenja susprezanja dodatne rotacije tijekom fleksije pa time i do nestabilnosti u koljenu. Hassebrock i suradnici (2020) navode kako nedavna istraživanja pokazuju da anteriorni snop ACL-a trpi veći maksimalni stres te naprezanje od posteriornog snopa.

3. MEHANIZAM OZLJEDE ACL-a

Ozljede ACL-a često se viđaju kako kod sportaša tako i kod rekreativaca i jedne su od najčešćih ozljeda kod kojih oporavak često može biti dug i kompliciran (Mistura, 2022). Najčešći pokreti koji dovode do ozljede ovog ligamenta su brza ubrzanja i usporavanja te brze promjene smjera kretanja (Chung, 2022) u smislu njegova forsiranog opružanja i rotacije (Mistura, 2022). Neki od primjera u sportovima su: pad pri skijanju, promjene pravca prilikom napada u rukometu, doskok u odbojci te blokada ili udarac potkoljenice kada je tijelo još u pokretu što se često događa u borilačkim sportovima, kod uklizavanja u nogometu i sličnim situacijama (Mistura, 2022). Ozljede ligamenta mogu biti manje poput uganuća odnosno istežanje i djelomična ruptura (koje se često mogu liječiti bez kirurškog zahvata) ili potpuna ruptura (Slika 3) koja zahtjeva rekonstrukciju i operaciju, nakon čega oporavak može trajati mjesecima pa i do godinu dana (Chung, 2022). Prilikom nastanka ozljede javlja se jaka bol kasnije popraćena oticanjem i smanjenom pokretljivošću (Mistura, 2022), osoba čuje zvuk pucanja te ima osjećaj nestabilnosti u koljenu (Chung, 2022). Ozljeda ACL-a ostavlja dugotrajne posljedice jer oštećuje zglob koljena te dovodi do kratkotrajnog invaliditeta (Hewett i sur., 2016).

Slika 3

Prikaz zdravog ACL-a lijevo i prikaz rupture ACL-a desno



Izvor: <https://www.physioflow.ca/blog/acl-tear> (pristupljeno: 17.5.2022.)

Bilo kakva promjena u biomehanici koljena i mišićnoj kontroli može povećati rizik od ozljede ACL-a (Nessler i sur., 2017). Oko 80% ozljeda ACL-a su beskontaktno prirode tj. nastaju bez izravnog kontakta zbog naglog ubrzanja ili usporavanja, nagle promjene smjera kretanja te prilikom doskoka (Renstrom i sur., 2008) i najčešće su kod sportaša između 15-40 godina, a žene su sklonije ozljedi ACL-a 2-8 puta više od muškaraca (Van Melick i sur., 2016). Prema Hewett i suradnicima (2016) pretpostavlja se da su mehanizmi nastanka ozljede ACL-a različiti u žena i muškaraca.

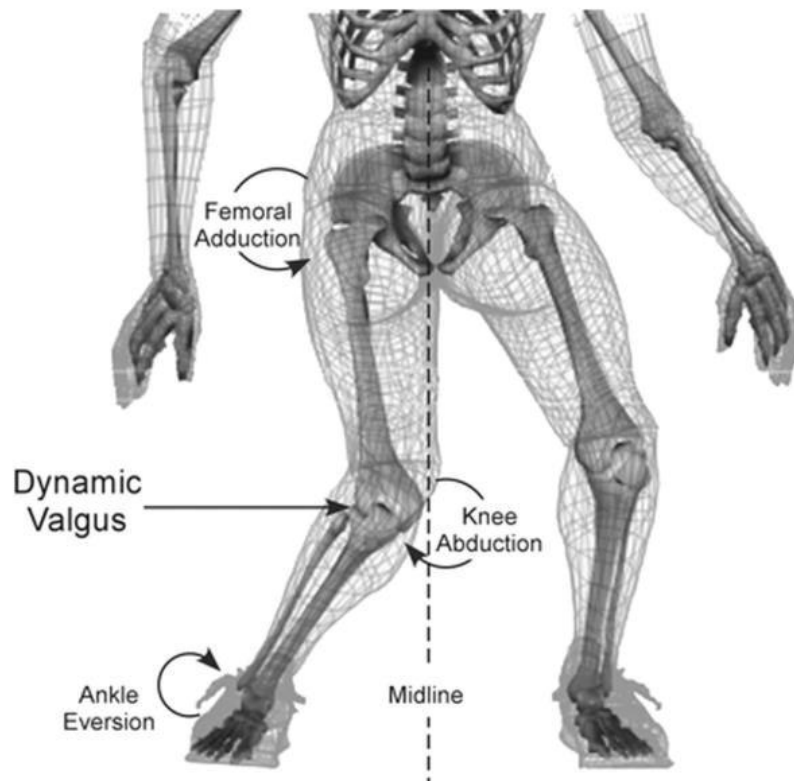
Mehanizam ozljeda bez izravnog kontakta podrazumijeva: visoku abdukciju koljena s lateralnom kretnjom trupa i tijelom oslonjenim preko jedne noge uz plantarno fiksiranje stopala na podlozi odmaknutog od ravnine trupa (Hewett i sur., 2016) tj. odmaknutog od centra mase tijela (Renstrom i sur., 2008) te niskom fleksijom koljena i veća abdukcija te veća fleksija kuka, a neočekivana perturbacija trupa također je česta komponenta mehanizma ozljede (Slika 4). Kod višepplanarne kretnje veća je vjerojatnost ozljeda ACL-a (Hewett i sur., 2016). Ozljede ACL-a se javljaju i kod nezgrapnih i tvrdih doskoka na jednu ili obje noge s koljenom u ekstenziji te abdukcijom, što stvara veliko opterećenje na ACL (Nessler i sur., 2017). Mehanizam kod ovakve ozljede često uključuje koljeno blizu ekstenzije uz nezgodan doskok zbog kojeg su jake sile neuspješno „amortizirane“ kretnjama kuka, koljena i stopala zbog čega može doći do veće abdukcije i valgusa kuka i koljena (Renstrom i sur., 2008). Uz navedeno, zbog nepravilne mišićne kontrole dolazi do nepravilnog poravnanja koljena i povećane translacije posteriorno-anteriorno ili rotacijske posmične sile koja uz labavost i lošu kontrolu zgloba može uz ozljedu ACL-a dovesti i do ozljede meniskusa (Nessler i sur., 2017). Sličan mehanizam ima i zlokobni trijas, što je teška ozljeda koljena kod koje dolazi do pucanja ACL-a, medijalnog kolateralnog ligamenta i medijalnog meniska. Koljeno je u položaju manje fleksije s vanjskom rotacijom i abdukcijom te dolazi do rotacije trupa dok stopalo ostaje čvrsto na podlozi (Živić, 2021).

Prema Chen i suradnicima (2019) istraživanja su pokazala da do ozljeđivanja ACL-a umorom može doći ponavljajućim submaksimalnim opterećenjem na ligament koje je stvorilo veliko opterećenje tijekom određene radnje, ali ne i dovoljno da bi došlo do puknuća. Pretpostavlja se da ponavljano preveliko opterećenje koje dovodi do zamora vlakana ligamenta i ne davanja dovoljno vremena da se oporave i vrate u homeostazu prije sljedećeg opterećenja dovodi i do nastanka ozljede ligamenta.

Prilikom ozljeđivanja ACL-a rjeđe dolazi do izolirane ozljede samo tog ligamenta, već je ozljeda u mnogo slučajeva popraćena i oštećenjem medijalnog kolateralnog ligamenta (rjeđe lateralnog kolateralnog) i medijalnog ili lateralnog meniska (Renstrom i sur., 2008).

Slika 4

Primjer mehanizma nastanka ozljede ACL-a



Izvor: https://www.researchgate.net/figure/Common-mechanism-of-ACL-injury-Figure-reproduced-from-Hewett-TE-et-al-Biomechanical_fig1_314484070 (pristupljeno: 19.5.2022.)

Do izolirane ozljede ACL-a dolazi usred velike hiperekstenzije zgloba koljena ili pri jakom izravnom udarcu prema natrag u kondile femura flektiranog koljena što dovodi do trganja oba hvatišta zbog flektiranog položaja tibije i kondila femura koji su pogurani unatrag. Nagla deceleracija je mehanizam u kojemu snažna kontrakcija mišića prednje strane natkoljenice (m. quadriceps) i rotacija distalnog dijela femura dok proksimalni dio ostaje ravan, dovodi do ozljede koja je česta u skijaša i prilikom doskoka u drugim sportovima (Živić, 2021).

4. DIJAGNOSTIKA

Kod postavljanja dijagnoze daju se odgovori na pitanja o anamnezi odnosno načinu nastanka ozljede tj. mehanizmu nastanka ozljede, o prethodnim ozljedama, postoji li osjećaj slabosti (nestabilnosti), postoji li nemogućnost u izvođenju određenih kretnji i sl. Također se uočava simptome, primjenjuju se određene dijagnostičke tehnike i palpacijski testovi (Magee, 2014). Dijagnoza rupture ACL-a postavlja se nakon detaljno ispitane anamneze s opisom nastanka ozljede i simptoma i kliničkog pregleda (Buntić, 2014). Pregled bi se trebao obaviti što je moguće prije nakon ozljede, ali često bude ograničen zbog pojave otoka i jake boli (Cimino i sur., 2010). U tom slučaju primjenjuje se magnetska rezonanca kojom se s visokim postotkom može dijagnosticirati oštećenje ACL-a ili artroskopija koja je često dijagnostička i terapijska (Buntić, 2014). Artroskopijom kirurg dobiva pregled o stanju unutar zgloba kroz mali rez na koljenu (Chung, 2022).

Rano otkrivanje dijagnoze ključno je za dobivanje najboljeg kliničkog ishoda zbog čega je potrebno provesti ispravan pregled u akutnoj fazi. Najpoznatiji i najčešće korišten je test prednje ladice i Lachmanov test koji se teže i rjeđe izvodi (Koster i sur., 2018), ali je najsenzitivniji klinički test (Buntić, 2014).

4.1. Lachmanov test

Lachmanovim testom može se utvrditi postoji li lezija ACL-a, a ujedno je i vrlo pouzdan test (Bičanić, 2020). Test se izvodi tako da je ispitivač bliže na strani ozlijeđenog ekstremiteta dok je pacijent u ležećem položaju (Malanga i sur., 2003). Ozlijeđena noga lagano se rotira prema van dok je koljeno flektirano 20-30 stupnjeva. Terapeut jednom rukom stabilizira distalni dio natkoljenice tj. bedrene kosti, a drugom rukom proksimalni dio tibije pokušava povući prema naprijed (Coffey i sur., 2022) (Slika 5). Ovaj potez sprječava mogućnost lažno pozitivnog testa (Buntić, 2014). Zdrav ACL blokira translaciju tibije prema naprijed u odnosu na natkoljenu (Bičanić, 2020). Test je pozitivan ukoliko dođe do jačeg pomaka tibije prema naprijed (Buntić, 2014).

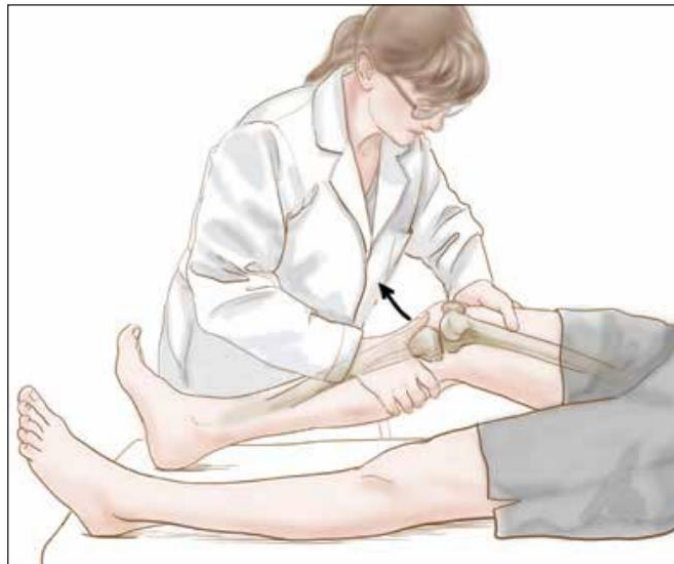Za dijagnostiku rupture ACL-a, Lachmanov test je najprecizniji (Cimino i sur., 2010). Prema Koster i suradnicima (2018), istraživanja ukazuju na osjetljivost od 68% kod djelomičnih ruptura, te točnost do čak 96% kod potpune rupture. Lachmanov test ima

nedostatke i ograničenja. Teže ga je izvesti ispravno, a dodatno je otežan ako terapeut ima male ruke u odnosu na veličinu natkoljenice pacijenta (Koster i sur., 2018), zbog čega se predlažu alternative i modifikacije (Malanga i sur., 2003).

Slika 5

Prikaz tehnike Lachmanova testa

Lachman test⁵



With the patient supine on the table and the injured knee flexed at 20 to 30 degrees, hold the patient's thigh with one hand and place your other hand beneath the tibia with the thumb of that hand on the tibial joint line. As you pull forward on the tibia, firm resistance suggests an unharmed anterior cruciate ligament (ACL). If, compared with the uninjured leg, the tibia moves freely without a hard endpoint, suspect ACL injury.

Izvor: <https://www.mdedge.com/familymedicine/article/159548/pain/acl-injury-how-do-physical-examination-tests-compare> (pristupljeno 28.5.2022.)

4.2. Test prednje ladice (Anterior drawer test)

Test prednje ladice najpoznatija je i najčešće korištena tehnika kod ispitivanja ozljede ACL-a (Koster i sur., 2018) iako ga se smatra inferiornijim od Lachmannovog testa (Koster i sur., 2018). Pacijent je u ležećem položaju na leđima s koljenom flektiranim pod kutom od 90° i stopalom u neutralnom položaju na podlozi (Buntić, 2014). Terapeut sjeda na stol i dijelom na stopalo pacijenta (Koster i sur., 2018), čime se fiksira distalni dio tibije (Bičanić, 2020). Opuštanje mišića stražnje strane natkoljenice osigurava se tako da terapeut objema rukama obuhvaća proksimalni dio potkoljenice (tibije) dok su palčevi položeni na prednjoj strani koljena (Buntić, 2014), nakon čega terapeut rukama nastoji povući potkoljenicu prema naprijed

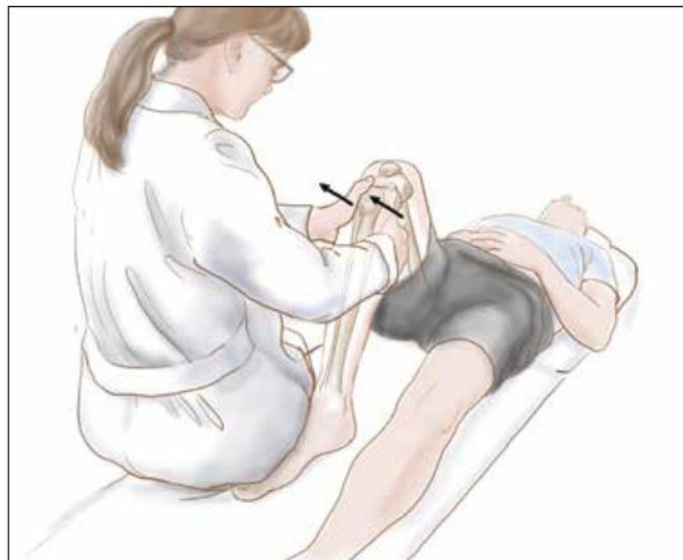(Koster i sur., 2018) (Slika 6). Ukoliko terapeut uspješno izvuče potkoljenu više od 6mm u odnosu na neozlijeđenu stranu, dobivamo pozitivan test na ozljedu ACL-a (Buntić, 2014).

Ovaj test može biti i lažno pozitivan (Magee, 2014), a posebice u slučaju slabosti stražnjeg križnog ligamenta, a lažno negativan u slučaju izolirane ozljede ACL-a tijekom zaštitnog grčenja mišića stražnje strane natkoljenice (Malanga i sur., 2003) za što se ponekad daje lokalni anestetik kako bi grčevi popustili za bolju dijagnozu (Buntić, 2014).

Slika 6

Prikaz tehnike testa prednje ladice

Anterior drawer test⁵



To perform this test, have the patient lie supine on the examination table with hips flexed to 45 degrees and knees flexed to 90 degrees. Sit on the table with part of your leg lightly resting on the patient's foot and grasp the tibia of the injured leg just below the knee. Place your thumbs on the tibial joint line. Draw the tibia forward toward you. If the tibia moves farther anteriorly compared with the tibia of the uninjured leg, or if the endpoint feels soft or is absent, the result is positive for an anterior cruciate ligament rupture.

Izvor: <https://www.mdedge.com/familymedicine/article/159548/pain/acl-injury-how-do-physical-examination-tests-compare> (pristupljeno 28.5.2022.)

5. REKONSTRUKCIJA PREDNJE UKRIŽENE SVEZE

Prije operacijskog liječenja ozljede često se pristupa konzervativnom liječenju (kineziterapiji) koje se sastoji od jačanja muskulature, čime se vrši aktivna stabilizacija koljena i dobiva pun opseg pokreta. Danas se često koriste tri operacijske metode: rekonstrukcija sa srednjom trećinom patelarnog ligamenta, s tetivom mišića stražnje strane natkoljenice i tetivom četveroglavog mišića. (Akromion, 2008). Najčešće korištene metode su rekonstrukcija tetivom patelarnog ligamenta i ligamenta mišića stražnje strane natkoljenice iako prema istraživanjima rekonstrukcija tetivom mišića prednje strane natkoljenice – kvadricepsa, također uz pravilnu rehabilitaciju daje uspješne rezultate (Han i sur., 2008.) Prema Siebold i suradnicima (2014.) transplantacija patelarnog ligamenta smatra se zlatnim standardom kod rekonstrukcije ACL-a. Danas je prihvaćeno pravilo da se svi intraartikularni zahvati koljenog zgloba moraju obavljati artroskopski (Bičanić, 2020).

Kod transplantacije patelarne tetive koristi se srednja trećina tetive, zajedno s koštanim krajevima potkoljenice i patele, a često se preporuča sportašima, ali i pacijentima čiji posao ne zahtijeva značajnu količinu klečanja. Postoperativna bol iza patele, bol pri klečanju, mogućnost postoperativne ukočenosti i postojanje rizika od frakture patele su nedostaci ove metode (AAOS, 2009).

Kod transplantacije tetive mišića stražnje strane natkoljenice, koristi se tetiva m. semitendinosusa, a neki kirurzi koriste i dodatnu tetivu (gracilis) čime se dobiva dvostruko ili četverostruki tetivni transplantat. Zagovornici ovakvog načina rekonstrukcije tvrde da postoji manje problema u odnosu na transplantaciju patelarne tetive tj. da se pojavljuje manje problema s bolom u prednjem dijelu koljena i patelarnim bolom nakon operacije, također navode manje problema s postoperativnom ukočenošću, a rez za operaciju je manji i oporavak brži (AAOS, 2009).

Transplantacija tetive mišića prednje strane natkoljenice koristi se često kod pacijenata koji su imali neuspješnu rekonstrukciju ACL-a. U ovoj metodi koristi se srednja trećina tetive kvadricepsa te koštani dio patele (AAOS, 2009).

„All inside“ najnovija je metoda kojom se kroz mali rez u području pes anserinususa izolira samo jedna tetiva mišića stražnje strane natkoljenice – m. semitendinosusa, čime se sprječava preveliko slabljenje fleksorne muskulature koljena (Bičanić, 2020).

6. REHABILITACIJA NAKON REKONSTRUKCIJE PREDNJE UKRIŽENE SVEZE

Uz mehaničke funkcije održavanja stabilnosti koljena, ACL mehanoreceptorima sudjeluje i u neuromuskulaturnoj kontroli koljena, a oštećenje tog ligamenta uzrokuje promjene u motoričkoj i posturalnoj kontroli, proprioceptiji, snazi mišića itd. Zbog navedenoga se ova ozljeda ne smatra samo jednostavnom mišićno-koštanom ozljedom već i neurofiziološkom disfunkcijom (Van Melick i sur., 2016). Rehabilitaciju zahtjeva svaka ozljeda koja sprječava izvođenje daljnjih sportskih i uobičajenih aktivnosti i trebala bi započeti neposredno nakon ozljeđivanja pa sve do povratka sposobnosti (Došen, 2019).

Liječenje rupture ACL-a dijeli se na konzervativno i kirurško (Monk i sur., 2016). U većini slučajeva potrebna je rekonstrukcija ligamenta operacijom, ali ima slučajeva u kojima se pacijenta uspjelo rehabilitirati konzervativnim metodama, na što velikim dijelom utječe i način života pacijenta. Funkciju glavnih stabilizatora koljena pružaju mišići prednje strane natkoljenice, zbog čega pacijenti moraju raditi na njihovom jačanju radi uspješnog oporavka i povratka uobičajenim aktivnostima. Važna je i pravilna raspoređenost snage agonista i antagonista (Maravić i Ciliga, 2016).

Došen (2019) navodi kako je prije povratka aktivnostima potrebno programima rehabilitacije uspostaviti snagu, fleksibilnost i izdržljivost mišića koji su uključeni u pokrete koljena, a ciljevi čitavog rehabilitacijskog procesa su smanjenje upale i boli, postizanje punog opsega pokreta, optimalne snage i izdržljivosti te razvikanje unutar i međumišićne koordinacije.

Uspješna rehabilitacija podrazumijeva primjenu fizikalnih postupaka u trajanju od najmanje šest mjeseci, dok se prema nekim preporukama najpovoljniji rezultati postižu tek nakon devet mjeseci rehabilitacije (Moguš, 2021). Prema Van Melick i suradnicima (2016) postoperativna rehabilitacija treba trajati 9-12 mjeseci.

Vratiti pacijenta u stanje što bolje moguće u odnosu na ono prije nastanka ozljede kako bi se smanjio negativan utjecaj ozljede kasnije u životu, glavni je cilj rehabilitacije (Moguš, 2021).

6.1. Konzervativne metode liječenja prednje ukrižene sveze

Kod težih ozljeda ACL-a, najčešće se preporučuje rekonstrukcija kirurškim zahvatom koji je široko prihvaćena klinička intervencija. No, za manje aktivne osobe i one koji imaju minimalne simptome nestabilnosti koljena te one koji ne mogu ili ne žele slijediti vrlo zahtjevan protokol rehabilitacije nakon operacije – često se preporučuje neoperativno odnosno konzervativno liječenje (Mohtadi i sur., 2011). Konzervativno liječenje podrazumijeva postupke kojima se ublažuju bolesnikove tegobe kako bi bolesnik održao cjelovitost organizma i uspješno prevladao bolest tj. ozljedu (Hrvatska enciklopedija, mrežno izdanje, 2021). Koristi se u obliku progresivnog rehabilitacijskog programa. U taj program pripadaju vježbe koje su usmjerene na poboljšanje snage i ravnoteže (Monk i sur., 2016) (Slika 7), a cilj je vratiti pokretljivost i poboljšati stabilnost zgloba (Streich, 2010). Individualna prilagodba terapijskog plana potrebna je za najbolje rezultate rehabilitacije (Šklempce Kokić i sur., 2012).

Slika 7

Primjeri vježbi koje se primjenjuju u različitim fazama konzervativnog liječenja ozljede koljena



Izvor: Maravić, D. i Ciliga, D. (2016). Konzervativno liječenje kod puknuća prednje ukrižene sveze: prikaz slučaja. Hrvatski športskomedicinski vjesnik, 31(2), 89-97. Preuzeto s <https://hrcak.srce.hr/187722> (pristupljeno: 9.6.2022.)

Ako se pacijent odluči za neoperativno liječenje, pristupa se tretmanu fizioterapijom i kineziterapijom, kojima je primarni cilj smanjiti edem, ojačati mišiće koji su uključeni u pokret koljena i naposljetku povratak svakodnevnim aktivnostima kao i prije ozljeđivanja (Coce, 2014). Pacijente s ozljedom ACL-a, prije početka tretmana potrebno je informirati o mogućnosti uspjeha i neuspjeha liječenja konzervativnom metodom, kao i na postojanje mogućnosti da će nakon konzervativnog postupka i dalje biti potrebna rekonstrukcija ligamenta

ukoliko dođe do komplikacija i oštećenja drugih struktura koljena (Delincé i Ghafil, 2012). Na umu treba imati da će labavost zgloba koljena uvijek biti prisutna kod ovakvog oblika liječenja, što kasnije može izazvati komplikacije (Coce, 2014).

Rehabilitacija se uglavnom provodi kroz progresivne programe u tri faze – akutna faza, faza oporavka i funkcionalna faza (Monk i sur., 2016) odnosno rana faza, srednja zaštitna faza te kasna napredna faza s postupnim povratkom u aktivnost (Šklempe Kokić i sur., 2012). U akutnoj fazi cilj je povrat opsega pokreta i smanjenje upale (Monk i sur., 2016), a kako ne bi došlo do atrofije mišića i smanjenja opsega pokreta, potrebno je što prije započeti s doziranim vježbama (Šklempe Kokić i sur., 2012). Faza oporavka ima za cilj poboljšati snagu mišića donjih ekstremiteta te poboljšanje funkcionalne stabilnosti. Treća funkcionalna faza usmjerena je na postupno vraćanje uobičajenim aktivnostima te smanjenje rizika od ponovnog ozljeđivanja (Monk i sur., 2016).

U prvoj fazi terapijske intervencije često su usmjerene na smanjenje boli, edema i omogućavanja normalne kontrakcije m. quadricepsa te obnove opsega pokreta poboljšanja snage. Za lakšu kontrakciju kvadricepsa, ponekad se i preporučuje neuromuskularna električna stimulacija (Paterno, 2017). Trening mišića provodi se vježbama zatvorenog lanca zbog čega su svi mišići koljenog zgloba napeti, a mišići stražnje strane natkoljenice sprječavaju anteriorni pomak tibije (Strehl i Egli, 2007).

Druga faza traje tri do osam tjedana (Strehl i Egli, 2007). Nakon nestanka izljeva, ova neuromišićna faza usmjerena je na postizanje punog opsega pokreta i poboljšanje mišićne snage donjih ekstremiteta i trupa za daljnje sudjelovanje u vježbama s opterećenjem. Uz vježbe jačanja, za bolji napredak, dodaju se i vježbe propriocepcije i ravnoteže te neuromuskularnih i kardiovaskularnih funkcija (Paterno, 2017). Pacijent radi na mobilizaciji kroz aktivnosti sa svojom punom težinom bez štaka, a trening muskulature natkoljenice i kuka se pojačava vježbama zatvorenog lanca (Strehl i Egli, 2007).

Treća i završna faza (8.-16. tjedan) ima za cilj povratiti funkcije zgloba koljena u svakodnevnim ključnim aktivnostima kroz poboljšanje maksimalne snage mišića, koordinacije te stabilnosti što će omogućiti nesmetanu kretanju, trčanje, skakanje (Strehl i Egli, 2007) i također je usmjerena na reintegraciju specifičnu za određeni sport te povratak sportskom treningu (Paterno, 2017). Uključuju se vježbe agilnosti i specifične vježbe za sport s uvođenjem zadataka veće brzine i promjene smjera kretanja. Pacijenta se postupno i ovisno o

napretku uvodi u ovakve aktivnosti kako bi se osigurao optimalan oporavak i siguran povratak sportu (Paterno, 2017).

Nakon 16. tjedna sportski treninzi se pojačavaju, a visokorizični sportovi s puno brzih promjena smjera kretanja, pivotiranja, skakanja i sl. ne bi se trebali izvoditi prije jedne godine nakon ruptуре i rehabilitacije (Strehl i Eggli, 2007). Primjereno i postupno pojačavanje intenziteta programa rehabilitacije uz odgovarajući kondicijski program značajno utječe na smanjenje rizika od budućih ozljeda (Paterno, 2017).

6.2. Kineziterapija nakon rekonstrukcije prednje ukrižene sveze

U osoba koje se žele vratiti aktivnostima kao i prije ozljede, zlatnim standardom zbrinjavanja ozljede smatra se kirurško liječenje ruptуре ACL-a i često predstavlja najbolje rješenje kod takvih pacijenata koji žele vratiti razinu aktivnosti. Kvalitetan timing rekonstrukcije i rehabilitacije od velike je važnosti, a pažljivo osmišljena rehabilitacija prije i nakon operacije s ciljem očuvanja snage mišića i raspona pokreta koljena također predstavlja bitan element za uspješan oporavak nakon rekonstrukcije ACL-a (Paschos i Howell, 2016). Program za rehabilitaciju ruptуре ACL-a treba biti individualiziran (Filbay i Grindem, 2019) te prilagođen sportaševim mogućnostima uz prikladan i postepen napredak do trenažnih aktivnosti, prilagodbom progresije stanju koljena (Šklempe Kokić i sur., 2012).

Kineziterapija je grana fizikalne medicine u kojoj se u liječenju i rehabilitaciji, kao važan sastavni dio, koristi pokret (Buntić, 2014). Njezina primjena u liječenju traje od akutne faze sve do potpunog oporavka pacijenta. U nekim se situacijama koristi i kao preventivna mjera. Općenito je cilj kineziterapije, nakon ozljede osobi olakšati povratak uobičajenom načinu života te olakšati radno manipulativna opterećenja, a sve to kroz proces vježbanja i rehabilitacije gdje se terapijski djeluje pokretom kao osnovnim kineziološkim operatorom za stimulaciju mišića (Maravić i Ciliga, 2016). Kineziterapija predstavlja najvažniji dio rehabilitacije nakon ozljede (Šklempe Kokić i sur., 2012).

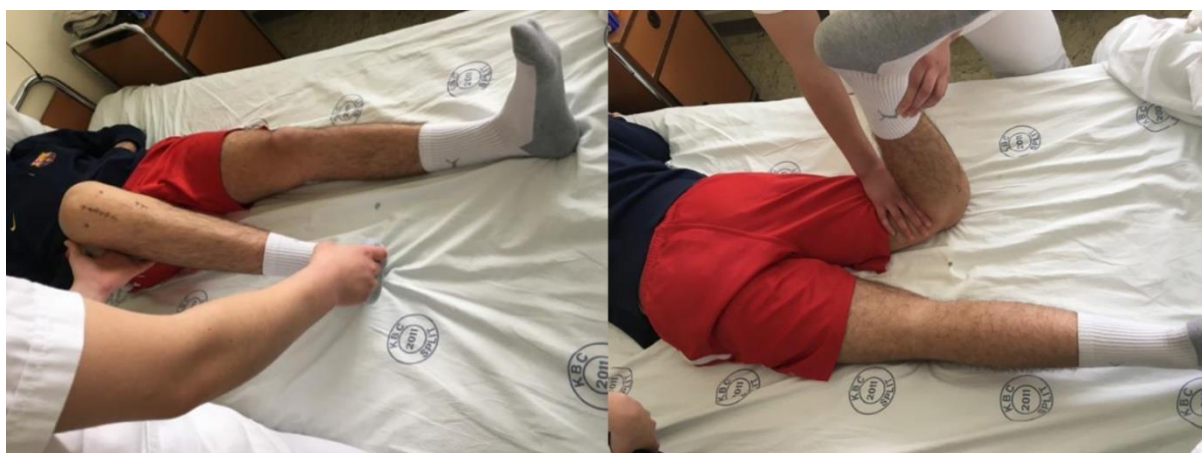Postoperativna rehabilitacija započinje odmah dan nakon operacije, a može trajati od 3 do 12 mjeseci. Cilj je smanjiti upalu i bol, postizanje punog opsega pokreta u koljenu te optimalne snage i izdržljivosti uz razvitak unutar i međumišićne koordinacije (Došen, 2019). Glavni cilj je oporavak pacijenta do stanja što bližeg onome prije nastanka ozljede kako bi se smanjio negativan utjecaj ozljede dalje u životu (Moguš, 2021), prevencija ponovnog

ozljeđivanja i općenito poboljšanje kvalitete života (Filbay i Grindem, 2019). Filbay i Grindem (2019) navode da postoji pet različitih faza rehabilitacije, a kada pacijent ispuni određene kliničke prekretnice prelazi se iz jedne u drugu fazu.

Prva faza rehabilitacije započinje odmah dan nakon operacije i provodi se oko dva tjedna (Coce, 2014). U ovoj fazi usmjerenost je na zaštitu transplantiranog ligamenta i poboljšanje zacjeljenja, smanjenje boli, dobivanje i održavanje potpune ekstenzije koljena te fleksije do 90° uz postupno jačanje mišića prednje strane natkoljenice (Čulin, 2016). Oporavak većinom započinje izvedbom pasivnih kretnji (samostalnom izvedbom pacijenta ili uz pomoć terapeuta) (Slika 8). Kada snaga mišića nije dovoljna da pacijent samovoljno izvede pokret primjenjuju se potpomognute kretnje, čiji je cilj smanjenjem težine olakšati prijelaz u aktivnu kretnju (Maravić i Ciliga, 2016). Primjenjuju se vježbe opsega pokreta, jačanja, aerobne kondicijske vježbe i trening hoda (Coce, 2014) koji se izvodi dvjema štakama uz opterećenje 15-20 kg (Buntić, 2014). Vježbe koje se često primjenjuju su pasivne i aktivne asistirane ekstenzije (izbjegavanjem hiperekstenzije), vježbe pasivne fleksije do 90°, izometrične kontrakcije mišića natkoljenice i sl., a započinju se izvoditi u ležećem položaju (Millet, 2007). Ciljevi prve faze su smanjiti bol i oteklinu, povećati opseg pokreta, postepena aktivacija kvadricepsa uz očuvanje fleksibilnosti mišića stražnje strane natkoljenice, poboljšati ravnotežu i propriocepciju te održati kondiciju (Crnčec, 2015).

Slika 8

Pasivna kretnja



Izvor: Čulin, P. (2016). *Kontroverze u rehabilitaciji koljena nakon ozljede prednjeg križnog ligamenta* (Završni rad). Preuzeto s <https://urn.nsk.hr/urn:nbn:hr:176:710154> (pristupljeno: 11.6.2022.)

Druga faza započinje u trećem tjednu rehabilitacije, a traje do 4.-6. tjedna ovisno o napretku pacijenta (Manske i sur., 2012). Cilj u ovoj fazi je postići i održati punu ekstenziju, dobiti fleksiju u koljenu 100-120°, razviti snagu i kontrolu mišića natkoljenice te započeti s pravilnim hodom bez štaka (Millet, 2007). Zapčinje se s vježbama neuromuskularne reedukacije i ravnoteže (Adams i sur., 2012). Primjenjuju se vježbe jačanja ekstenzijom, fleksijom, abdukcijom i addukcijom, izometrički trening kroz različite stupnjeve opsega pokreta (Coce, 2014), podizanje na nožne prste za jačanje fleksora stopala te jačanje fleksora koljena (Čulin, 2016) i jačanja ekstenzora natkoljenice (Buntić, 2014). Postupno se uvode vježbe bez opterećenja na biciklu. Uvode se vježbe ravnoteže i propiocepcije (Buntić, 2014) (Slika 9) s postupnom progresijom sa dvije noge na jednu ukoliko je propioceptivna kontrola u pacijenta napredna (Manske i sur., 2012). Primjenjuju se i nestabilne površine poput balans daske (Coce, 2014). Vježbe propiocepcije važne su kod poticanja neuromuskularne funkcije i koordinacije zglobova ekstremiteta (Švabić, 2020).

Slika 9

Vježbe propiocepcije i ravnoteže




Izvor: Buntić, S. (2014). Rehabilitacija pacijenata nakon rekonstrukcije prednjeg križnog ligamenta (Završni rad). Preuzeto s <https://urn.nsk.hr/urn:nbn:hr:176:470136> (pristupljeno: 5.5.2022.)

U petom i šestom tjednu započinje treća faza (Došen, 2019), dok prema Buntić (2014) ova faza traje 7.-12. tjedna. U cilju je postići fleksiju 125-135° u svrhu napretka do pune fleksije, te održavanje pune ekstenzije (Millet, 2007), normalan hod te izvođenje pokreta sa 100%-tnim otporom (Coce, 2014), što se može postići kroz trening snage, izdržljivosti, vožnjom bicikla i propioceptivnog treninga (Dominiak i sur., 2008). Kao pretfaza povratku u sportske aktivnosti, radi se na povratku funkcionalnosti noge s primjenom blažih aktivnosti na

početku, bicikla s laganim otporom (Čulin, 2016), a uvodi se i lagano pravocrtno trčanje manjeg intenziteta, te vježbe otvorenog kinetičkog lanca i preskakanje vijače (Slika 10) (Buntić, 2014). Također su preporučene vježbe na balans dasci, vježbe zatvorenog kinetičkog lanca kao što su čučnjevi uza zid, aerobne vježbe na sobnom biciklu, hod stepenicama s manjim otporom (Coce, 2014).

Slika 10

Preskakanje vijače



Izvor:

<https://www.eatthis.com/secret-side-effects-of-jumping-rope-more-say-experts/> (pristupljeno: 3.7.2022.)

Slika 11

Sobni bicikl



Izvor:

<https://www.fitness.com.hr/vjezbe/savjeti-za-vjezbanje/Deset-razloga-zastokupiti-sobni-bicikl.aspx> (pristupljeno: 3.7.2022.)

Četvrta faza započinje nakon 12. tjedna, odnosno u 4.-5. mjesecu, ovisno o napretku pacijenta i traje otprilike mjesec dana. Usmjerena je na povratak poslovnom i sportskom životu (Čulin, 2016) kroz izvođenje specifičnih vježbi sportske aktivnosti i svakodnevnog života (Buntić, 2014). Ciljevi koji se žele ostvariti u ovoj fazi su poboljšanje snage i izdržljivosti uz bezbolan opseg pokreta i stabilnost zglobova te osamostaljivanje u svakodnevnim aktivnostima (Coce, 2014). Pacijent bi u koljenu trebao imati pun opseg pokreta u fleksiji i ekstenziji, a bol prilikom osnovnih funkcionalnih aktivnosti ne bi trebala biti prisutna (Manske i sur., 2012).

Provodi se trčanje (slika 12) u stranu i unazad, preskakanje užeta, udarci loptom, trening eksplozivne snage (Čulin, 2016), a postupno se uvode i umjerene vježbe agilnosti – koja pomaže pacijentu u prilagodbi na specifične zahtjeve sporta kao što su promjena smjera, naglo ubrzavanje ili usporavanje – i pliometrije koja poboljšava neuromuskularnu kontrolnu, što može biti od kritične važnosti u prevenciji ponovnog ozljeđivanja (Adams i sur., 2012).

Slika 12

Vježbe trčanja



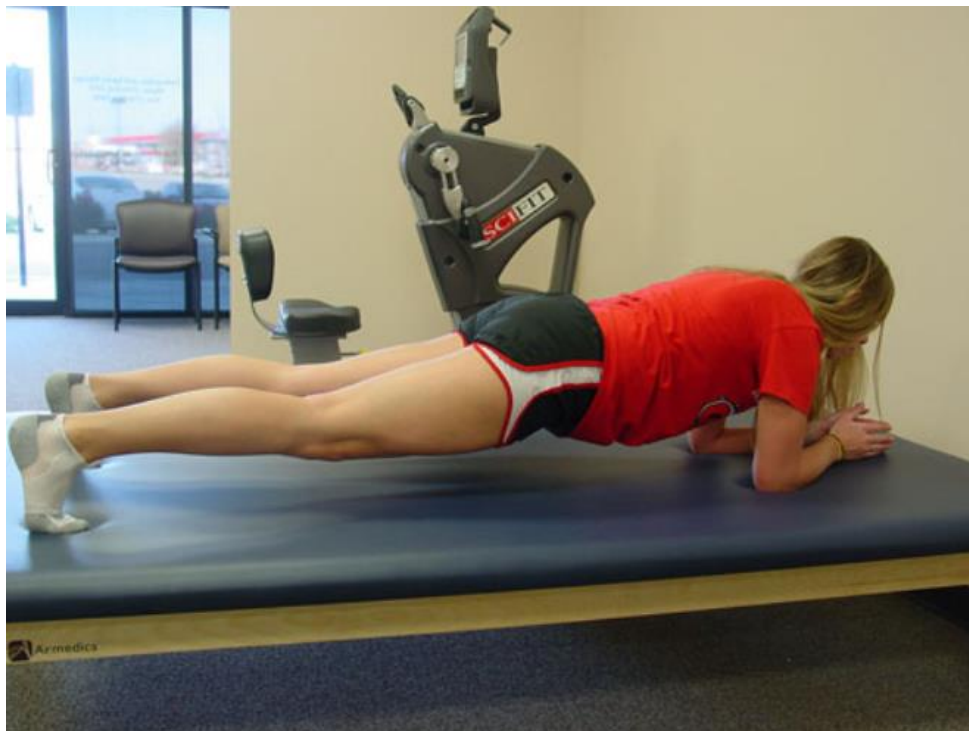Izvor: Maravić, D. i Ciliga, D. (2016). Konzervativno liječenje kod puknuća prednje ukrižene sveze: prikaz slučaja. Hrvatski športskomedicinski vjesnik, 31(2), 89-97. Preuzeto s <https://hrcak.srce.hr/187722> (pristupljeno: 9.6.2022.)

Oko šestog mjeseca pa nadalje započinje peta faza rehabilitacije (Manske i sur., 2012). Ovo je najranije razdoblje u kojem bi se mogao planirati povratak u sport (Millet, 2007), a ujedno i završna faza prije povratka aktivnosti u sportu (Coce, 2014). Ciljevi u ovoj fazi su napredak mišićne snage, postizanje optimalne kondicije, jakosti, simetričnosti, stabilnosti i agilnosti neuromuskularnog sustava (Crnčec, 2015). Vježbe koje su uključene u ovu fazu su vježbe za povećanje opsega pokreta, mišićne snage i jačanja te vježbe ekstenzije s otporom

kojima je svrha osigurati bezbolan opseg pokreta, mišićnu jakost, izdržljivost kao i unutarmišićnu koordinaciju (Došen, 2019), te specifične sportske vježbe u sklopu funkcionalnog treninga. Provodi se trening na balans dasci, aerobno vježbanje na biciklu, plivanjem, usponom uz stepenice, trčanje u sklopu intervalnog treninga ili hoda u kombinaciji s odmorom i hodom unatraske (Coce, 2014). S napretkom u rehabilitaciji, većina vježbi počinje zahtijevati sve veću stabilnost trupa za održavanje ravnoteže i kontrole posture, za što se uvode i vježbe za jačanje i stabilnost trupa (Slika 13) (Manske i sur., 2012). Započinje se s izvedbom zahtjevnijih (Slika 14) i specifičnih sportskih vježbi te provedbom individualnih treninga s povećanjem opterećenja za jačanje muskulature i intenziteta trčanja (Buntić, 2014).

Slika 13

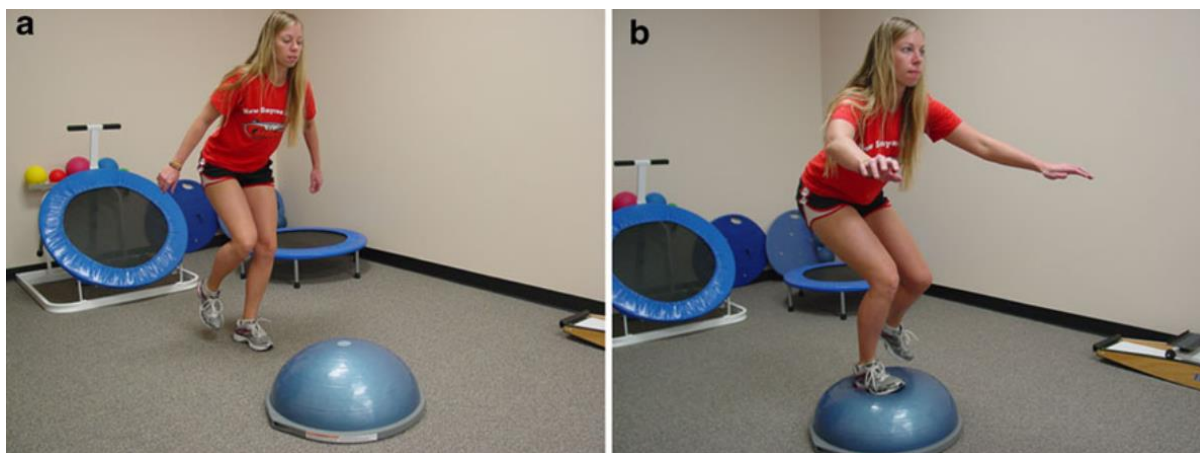
Vježba za jačanje i stabilnost trupa



Izvor: Manske, R. C., Prohaska, D., & Lucas, B. (2012). Recent advances following anterior cruciate ligament reconstruction: rehabilitation perspectives : Critical reviews in rehabilitation medicine. *Current reviews in musculoskeletal medicine*, 5(1), 59–71. <https://doi.org/10.1007/s12178-011-9109-4> (pristupljeno: 11.6.2022.)

Slika 14

Zahtjevnija vježba kombinacije pliometrije i propriocepcije



Izvor: Manske, R. C., Prohaska, D., & Lucas, B. (2012). Recent advances following anterior cruciate ligament reconstruction: rehabilitation perspectives : Critical reviews in rehabilitation medicine. *Current reviews in musculoskeletal medicine*, 5(1), 59–71. <https://doi.org/10.1007/s12178-011-9109-4> (pristupljeno: 11.6.2022.)

Nakon ozljede i rekonstrukcije ACL-a, kako bi se osoba vratila svakodnevnom i sportskim aktivnostima, vježbanje je u rehabilitaciji neizostavno (Crnčec, 2015). Za potpuni povratak takvim aktivnostima moraju se ispuniti kriteriji da je snaga mišića natkoljenice ozlijeđene noge minimalno 80% u odnosu na zdravu nogu, mora biti prisutan puni opseg pokreta, ne smije biti oticanja, potrebna je dobra stabilnost i sposobnost da se završi program trčanja (Millet, 2007).

Prema Buntić (2014) nakon završenog rehabilitacijskog programa potrebno je provoditi daljnju prevenciju koja sastoji se od:

1. provođenja kvalitetnog kineziterapijskog programa,
2. postepenog povratka sportu i određenim zahtjevnijim opterećenjima, ali nikad prerano,
3. provođenja ciljanih programa vježbanja kao što su trening propriocepcije, stabilnosti, agilnosti i pliometrije, s motivacijom,
4. savladavanja ispravne biomehanike pokreta i uporno korigiranje nepravilnosti obrasca kretanja,
5. primjenjivati ciljane preventivne vježbe prije svake trenažne aktivnosti.

7. PREVENTIVNE MJERE U SPRJEČAVANJU NASTANKA RUPTURE PREDNJE UKRIŽENE SVEZE

Primarni cilj velikog broja preventivnih mjera i strategija je smanjenje učestalosti beskontaktnih ozljeda ACL-a (Acevedo et al, 2014). Kako bi se smanjila učestalost ozljeda ACL-a potrebno najprije utvrditi specifične mehanizme nastanka ozljede te primijeniti kvalitetne preventivne programe i pripremu sportaša, poznavanjem individualnih rizičnih faktora uz uvažavanje specifičnosti određene aktivnosti (Gregov, Jukić, Milanović, 2014).

Istraživanja navode kako je višekomponentni program najučinkovitiji u smanjenju učestalosti i rizika od nastanka ozljede ACL-a, od kojih se većina sastoji od kombinacije treninga jačanja, fleksibilnosti, pliometrije, ravnoteže i propriocepcije, aerobne kondicije te edukacije o mehanizmu i pravilnoj izvedbi pokreta i doskoka (Acevedo et al, 2014). Također edukacija trenera i sportaša o rizičnim čimbenicima i samoj ozljedi jedna je od strategija prevencije, a uz to i edukacija o pravilnoj opremi i obući koje su primjerene sportskoj aktivnosti i uvjetima u kojima se aktivnost provodi (Švabić, 2020). Povećanjem znanja o ozljedi te uz pružanje povratne informacije bilo to riječju od trenera ili uz video snimak izvedbe, može biti vrlo učinkovito u poboljšanju tehnike, a time i smanjenja rizika od ozljede (Dai et al, 2012).

U prevenciji ključnu ulogu igra i dob, a ukoliko se djeca bave sportom, s prevencijom bi se trebalo započeti što prije radi smanjenja mogućnosti nastanka ozljede u starijoj dobi. Preventivne se programe treba pravilno dozirati i provoditi 20-30 min nekoliko puta tjedno (Švabić, 2020).

Stabilnosti i fleksibilnosti te općenito zaštiti zgloba pridonosi unaprjeđenje mišićnog i vezivnog tkiva – primjenom osnovnog kondicijskog treninga – te predstavlja preduvjet u prevenciji ozljede (Ivčević, 2020). Uz učenje pravilne tehnike pokreta treba uvažiti i jačanje mišića stražnje strane natkoljenice kako bi se izbjegla neravnomjerna snaga mišića agonista i antagonista koja može povećati rizik od nastanka rupture ACL-a (Švabić, 2020). Jačanje m. gluteus maximus i medius može utjecati na smanjenje rotacije bedrene kosti i valgusa koljena tijekom doskoka ili promjene smjera kretanja. Uz navedeno, poboljšanje stabilnosti trupa s vježbama propriocepcije važan je dio preventivnog programa, a vježbe se mogu izvoditi na stabilnim ili nestabilnim površinama (Acevedo et al, 2014). Trening s opterećenjem može pozitivno utjecati na mišiće, kosti, tetive i ligamente, pa i na mišićnu neravnotežu i tako rasteretiti ligamente jer jači mišići mogu djelovati kao stabilizatori (Ivčević, 2020).

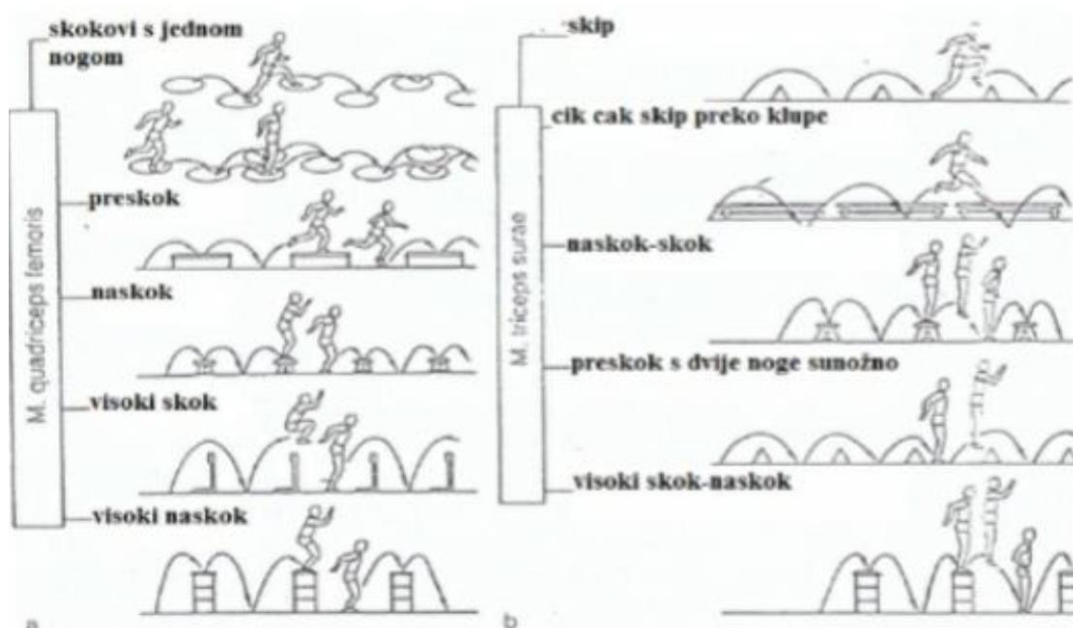
Za prevenciju važno je razvijati fleksibilnost, čime se dobiva ekonomičnost kretanja, ali i smanjenje ozljeda poput istegnuća adduktora natkoljenice i mišića stražnje strane natkoljenice (Ivčević, 2020).

Trening propriocepcije i ravnoteže pozitivno utječe na stabilnost i posturu te se njime uspostavlja i održava funkcionalna stabilnost zglobova, a povećava i jakost donjih ekstremiteta te smanjuje disbalans između istih čime se smanjuje i rizik od nastanka ozljede ACL-a. Primarna svrha ovakvog treninga je sportaša naučiti na optimalnije reagiranje u različitim situacijama kroz velik broj različitih trenažnih situacija (Ivčević, 2020).

Pliometrija se često uz razvijanje eksplozivne snage primjenjuje u rehabilitaciji i prevenciji ozljeda. Ovim se treningom ozljede značajno umanjuju (Baboselac, 2015). Ovom se vrstom treninga sile pri doskoku i addukcija kuka značajno smanjuju, te se povećava snaga donjih ekstremiteta što značajno smanjuje učestalost ozbiljnih ozljeda (Acevedo et al, 2014). Ova vrsta treninga temeljena je na skakanju, sprintanju te promjeni brzine i smjera kretanja uz koje se poboljšava i fizička sprema (Švabić, 2020). Istraživanja pokazuju da pliometrijski trening proizvodi pozitivne promjene neuromuskularne kontrole, te bi ih se trebalo smatrati jednom od ključnih komponenata u programima prevencije ozljeda ACL-a (Dai et al, 2012).

Slika 15

Primjer treninga pliometrije



Izvor: Baboselac, J. (2015). Primjena treninga pliometrije u svrhu prevencije ozljeda koljena (Diplomski rad). Preuzeto s <https://urn.nsk.hr/urn:nbn:hr:117:012137> (pristupljeno: 6.6.2022.)

8. ZAKLJUČAK

Prednja ukrižena sveza jedna je od najčešćih ozljeda koljena koja najčešće nastaje beskontaktno naglom promjenom smjera kretanja, lošim doskokom i dugotrajnim opterećenjem zgloba ili kontaktno prilikom udarca i sudara. Sportovi u kojima se često događaju ovakve ozljede su nogomet, košarka, rukomet, skijanje i sl.

Nakon ozljede potrebno je dijagnozu postaviti što prije radi prevencije daljnjih komplikacija. Najčešće korišteni testovi u dijagnozi su test prednje ladice i Lachmanov test. Ozljede mogu biti od malih istegnuća i parcijalne rupture do potpune rupture. Ovisno o dijagnozi odlučuje se o načinu liječenja koje može biti konzervativno odnosno neoperativno ili operativno. Operativnom liječenju najčešće se pristupa kod potpune rupture ligamenta iako postoje slučajevi uspješne rehabilitacije konzervativnom metodom. Nakon operacije slijedi rehabilitacija koja je zahtjevan i često dug proces. Ovisno o težini ozljede i stupnju napretka pacijenta, oporavak može trajati od 6 pa čak i do 12 mjeseci.

Kako bi tijek rehabilitacije išao u najboljem tijeku potrebno je plan i program prilagoditi svakom pacijentu individualno. Kineziterapija predstavlja vrlo važan sastavni dio rehabilitacije, a u nekim se situacijama koristi i kao preventivna mjera. Cilj rehabilitacije odnosno kineziterapije je povećati opseg pokreta ozlijeđenog zgloba, poboljšati fleksibilnost, snagu i izdržljivost mišića, unaprijediti ravnotežu i propriocepciju te u konačnici vratiti stanje pacijenta što bliže onome prije nastanka ozljede kako bi se uspješno vratio svakodnevnim i sportskim aktivnostima. Postupak rehabilitacije provodi se kroz nekoliko različitih faza. Primjerice u početku nakon same operacije nastoji se vratiti opseg pokreta i ojačati mišiće koji su oslabili, a u završnoj fazi kroz zahtjevnije vježbe se pacijenta nastoji dovesti do prvobitnog stanja i povratka u aktivnost.

Prevencija i edukacija pacijenta je ključna kako bi se spriječila učestalost nastanka ozljede ili ponovno ozljeđivanje. Primjenjuju se treninzi jačanja, fleksibilnosti, pliometrije, ravnoteže i propriocepcije, aerobne kondicije te edukacija o mehanizmu i pravilnoj izvedbi pokreta i doskoka. Uz navedeno važna je ispravna i kvalitetna oprema i obuča, kao i kvalitetni uvjeti u kojima se aktivnost provodi.

9. LITERATURA

- Acevedo, R. J., Rivera-Vega, A., Miranda, G., & Micheo, W. (2014). Anterior cruciate ligament injury: identification of risk factors and prevention strategies. *Current sports medicine reports*, 13(3), 186-191.
- ACL Injury: Does It Require Surgery?* (2009)., OrthoInfo, American Academy of Orthopaedic Surgeons (AAOS), Dostupno na <https://orthoinfo.aaos.org/en/treatment/acl-injury-does-it-require-surgery/> [Pristupljeno: 29.5.2022.]
- Adams, D., Logerstedt, D., Hunter-Giordano, A., Axe, M. J., & Snyder-Mackler, L. (2012). Current Concepts for Anterior Cruciate Ligament Reconstruction: A Criterion-Based Rehabilitation Progression. *Journal of Orthopaedic & Sports Physical Therapy*, 42(7), 601–614. Dostupno na <https://doi.org/10.2519/jospt.2012.3871>
- Akromion – Specijalna bolnica za ortopediju i traumatologiju, Liječenje ozljeda ligamenata koljena Dostupno na <https://www.akromion.hr/usluge/ortopedija/koljeno/lijecenje-ozljede-ligamenata-koljena> [Pristupljeno: 29.5.2022.]
- Baboselac, J. (2015). *Primjena treninga pliometrije u svrhu prevencije ozljeda koljena* (Diplomski rad). Preuzeto s <https://urn.nsk.hr/urn:nbn:hr:117:012137> [Pristupljeno: 6.6.2022.]
- Bičanić, M. (2020). *"Nove tehnike liječenja ozljeda ukriženih ligamenata koljena zgloba"* (Završni rad). Preuzeto s <https://urn.nsk.hr/urn:nbn:hr:155:647219> [Pristupljeno: 28.5.2022.]
- Buntiće, S. (2014). *Rehabilitacija pacijenata nakon rekonstrukcije prednjeg križnog ligamenta* (Završni rad). Preuzeto s <https://urn.nsk.hr/urn:nbn:hr:176:470136> [Pristupljeno: 5.5.2022.]
- Chen, J., Kim, J., Shao, W., Schlecht, S. H., Baek, S. Y., Jones, A. K., Ahn, T., Ashton-Miller, J. A., Banaszak Holl, M. M., & Wojtys, E. M. (2019). An Anterior Cruciate Ligament Failure Mechanism. *The American Journal of Sports Medicine*, 47(9), 2067–2076. <https://doi.org/10.1177/0363546519854450>
- Chung, A. (2022). *Knee Arthroscopy | Pictures, Recovery, Ligament, Meniscus, Chondromalacia*. HealthPages.Org | Anatomy, Surgery, Pregnancy, Nutrition, Fitness. Dostupno na <https://www.healthpages.org/surgical-care/knee-arthroscopy/> [Pristupljeno: 17.5.2022.]

- Chung, A. (2021). *Knee Anatomy, Function and Common Problems*. HealthPages.Org | Anatomy, Surgery, Pregnancy, Nutrition, Fitness. Dostupno na <https://www.healthpages.org/anatomy-function/knee-joint-structure-function-problems/> [Pristupljeno: 5.5.2022.]
- Cimino, F., Volk, B. S., & Setter, D. (2010). Anterior Cruciate Ligament Injury: Diagnosis, Management, and Prevention. *American family physician*, 82(8), 917–922. Preuzeto s : <https://www.aafp.org/pubs/afp/issues/2010/1015/p917.html> [Pristupljeno: 20.5.2022.]
- Coce, P. (2014). *Rehabilitacija bolesnika nakon ligamentoplastike prednje križne sveze koljena - ST graft* (Završni rad). Preuzeto s <https://urn.nsk.hr/urn:nbn:hr:176:379942> [Pristupljeno: 10.6.2022.]
- Coffey, R., & Bordoni, B. (2022). Lachman Test. In: *StatPearls*. StatPearls Publishing. Dostupno na : <https://www.ncbi.nlm.nih.gov/books/NBK554415/> [Pristupljeno: 28.5.2022.]
- Crnčec, D. (2021). *Fizioterapija kod rupture prednjeg križnog ligamenta* (Završni rad). Preuzeto s <https://urn.nsk.hr/urn:nbn:hr:122:107154> [Pristupljeno: 5.5.2022.]
- Čulin, P. (2016). *Kontroverze u rehabilitaciji koljena nakon ozljede prednjeg križnog ligamenta* (Završni rad). Preuzeto s <https://urn.nsk.hr/urn:nbn:hr:176:710154> [Pristupljeno: 11.6.2022.]
- Dai, B., Herman, D., Liu, H., Garrett, W. E., & Yu, B. (2012). Prevention of ACL Injury, Part II: Effects of ACL Injury Prevention Programs on Neuromuscular Risk Factors and Injury Rate. *Research in Sports Medicine*, 20(3–4), 198–222. <https://doi.org/10.1080/15438627.2012.680987>
- Delincé, P., & Ghafil, D. (2011). Anterior cruciate ligament tears: conservative or surgical treatment? A critical review of the literature. *Knee Surgery, Sports Traumatology, Arthroscopy*, 20(1), 48–61. <https://doi.org/10.1007/s00167-011-1614-x>
- Dominiak, A., Wrzesiński, B., Piechocka, E., Wojtczak, P., Ziółkowska, A., Śniegowska, W., Ciecierska, D., & Bielejewska, M. (2018). Physiotherapeutic treatment after break and reconstruction of ACL. *Journal of Education, Health and Sport*, 8(7), 385–393. Preuzeto s <https://apcz.umk.pl/JEHS/article/view/5700>
- Došen, S. (2019). *KINEZITERAPIJA NAKON OPERACIJE KOLJENA (ACLa) KOD KITEBOARDERA* (Specijalistički diplomski stručni). Preuzeto s <https://urn.nsk.hr/urn:nbn:hr:117:567092> [Pristupljeno: 9.6.2022.]

- Duthon, V. B., Barea, C., Abrassart, S., Fasel, J. H., Fritschy, D., & Ménétrey, J. (2005). Anatomy of the anterior cruciate ligament. *Knee Surgery, Sports Traumatology, Arthroscopy*, 14(3), 204–213. <https://doi.org/10.1007/s00167-005-0679-9>
- Filbay, S. R., & Grindem, H. (2019). Evidence-based recommendations for the management of anterior cruciate ligament (ACL) rupture. *Best Practice & Research Clinical Rheumatology*, 33(1), 33–47. <https://doi.org/10.1016/j.berh.2019.01.018>
- Gregov, C., Jukić, I. & Milanović, L. (2014) Kondicijska priprema u funkciji prevencije ozljeda prednje ukrižene sveze, *Kondicijski trening: stručni časopis za teoriju i metodiku kondicijske pripreme*, 12 (1), 45-55.
- Han, H. S., Seong, S. C., Lee, S., & Lee, M. C. (2008). Anterior Cruciate Ligament Reconstruction. *Clinical Orthopaedics & Related Research*, 466(1), 198–204. <https://doi.org/10.1007/s11999-007-0015-4>
- Hassebrock, J. D., Gulbrandsen, M. T., Asprey, W. L., Makovicka, J. L., & Chhabra, A. (2020). Knee Ligament Anatomy and Biomechanics. *Sports Medicine and Arthroscopy Review*, 28(3), 80–86. <https://doi.org/10.1097/jsa.0000000000000279>
- Hewett, T. E., Myer, G. D., Ford, K. R., Paterno, M. V., & Quatman, C. E. (2016). Mechanisms, prediction, and prevention of ACL injuries: Cut risk with three sharpened and validated tools. *Journal of Orthopaedic Research*, 34(11), 1843–1855. <https://doi.org/10.1002/jor.23414>
- Hrvatska enciklopedija, mrežno izdanje. Leksikografski zavod Miroslav Krleža, 2021. <<http://www.enciklopedija.hr/Natuknica.aspx?ID=36483>> [Pristupljeno 13. 6. 2022.]
- Ivčević, M. (2020). *Prevencija ozljeda donjih ekstremiteta u nogometu* (Diplomski rad). Preuzeto s <https://urn.nsk.hr/urn:nbn:hr:117:656068> [Pristupljeno: 6.6.2022.]
- Koster, C. H., Harmsen, A. M. K., Lichtenberg, M. C., & Bloemers, F. W. (2018). ACL injury: How do the physical examination tests compare?. *The Journal of family practice*, 67(3), 130–134. <https://link.gale.com/apps/doc/A532386213/AONE?u=anon~ald10733&sid=googleScholar&xid=91c6a8d7>
- Magee, D. J. (2014). Orthopedic Physical Assessment: Chapter 12 Knee. Kanada: Elsevier Health Sciences (765-877). Dostupno na https://books.google.hr/books?id=_wcyAgAAQBAJ&printsec=frontcover#v=onepage&q&f=false [Pristupljeno: 5.5.2022.]
- Malanga, G. A., Andrus, S., Nadler, S. F., & McLean, J. (2003). Physical examination of the knee: A review of the original test description and scientific validity of common

- orthopedic tests. *Archives of Physical Medicine and Rehabilitation*, 84(4), 592–603.
<https://doi.org/10.1053/apmr.2003.50026>
- Manske, R. C., Prohaska, D., & Lucas, B. (2012). Recent advances following anterior cruciate ligament reconstruction: rehabilitation perspectives. *Current Reviews in Musculoskeletal Medicine*, 5(1), 59–71. <https://doi.org/10.1007/s12178-011-9109-4>
- Maravić, D. i Ciliga, D. (2016). Konzervativno liječenje kod puknuća prednje ukrižene sveze : prikaz slučaja. *Hrvatski športskomedicinski vjesnik*, 31(2), 89-97. Preuzeto s <https://hrcak.srce.hr/187722>
- Millett P. J., Vail C. O. (2007). ACL Reconstruction Rehabilitation Protocol. *Sports Medicine and Orthopedic Surgery*. Dostupno na <https://drmillett.com> [Pristupljeno: 11.6.2022.]
- Mistura, D., (2022.), *Ruptura ACL- a*. Scipion Poliklinika za ortopediju, fizikalnu medicinu i fizikalnu terapiju Rijeka. Dostupno na <http://www.scipion.hr/cd/130/ruptura-acl-a-scipion-centar-za-fizioterapiju-i-fitness-rijeka-scipion> [Pristupljeno: 17.5.2022.]
- Moguš, D. (2021). *Rehabilitacijske metode i fizikalna terapija koljena nakon ozljede prednjeg križnog ligamenta* (Diplomski rad). Preuzeto s <https://urn.nsk.hr/urn:nbn:hr:243:099877> [Pristupljeno: 9.6.2022.]
- Mohtadi, N. G., Chan, D. S., Dainty, K. N., & Whelan, D. B. (2011). Patellar tendon versus hamstring tendon autograft for anterior cruciate ligament rupture in adults. *Cochrane Database of Systematic Reviews*, (9). <https://doi.org/10.1002/14651858.cd005960.pub2> [Pristupljeno: 10.6.2022.]
- Monk, A. P., Davies, L. J., Hopewell, S., Harris, K., Beard, D. J., & Price, A. J. (2016). Surgical versus conservative interventions for treating anterior cruciate ligament injuries. *Cochrane Database of Systematic Reviews*, 4(4), CD011166. <https://doi.org/10.1002/14651858.CD011166.pub2> [Pristupljeno: 9.6.2022.]
- Nessler, T., Denney, L., & Sampley, J. (2017). ACL Injury Prevention: What Does Research Tell Us? *Current Reviews in Musculoskeletal Medicine*, 10(3), 281–288. <https://doi.org/10.1007/s12178-017-9416-5>
- Paschos, N. K., & Howell, S. M. (2016). Anterior cruciate ligament reconstruction: principles of treatment. *EFORT open reviews*, 1(11), 398–408. Preuzeto s <https://eor.bioscientifica.com/view/journals/eor/1/11/2058-5241.1.160032.xml> [Pristupljeno: 10.6.2022.]
- Platzer, W. (2011). *Priručni anatomski atlas u tri sveska. Prvi svezak - Sustav organa za pokretanje*. 10.izdanje. Zagreb: Medicinska Naklada; 2011.

- Renstrom, P., Ljungqvist, A., Arendt, E., Beynnon, B., Fukubayashi, T., Garrett, W., Georgoulis, T., Hewett, T. E., Johnson, R., Krosshaug, T., Mandelbaum, B., Micheli, L., Myklebust, G., Roos, E., Roos, H., Schamasch, P., Shultz, S., Werner, S., Wojtys, E., & Engebretsen, L. (2008). Non-contact ACL injuries in female athletes: an International Olympic Committee current concepts statement. *British Journal of Sports Medicine*, 42(6), 394–412. <https://doi.org/10.1136/bjism.2008.048934>
- Siebold, R., Dejour, D., Zaffagnini, S. (2014.) *Anterior Cruciate Ligament Reconstruction, A Practical Surgical Guide*. Springer Science & Business. Dostupno na https://books.google.hr/books?id=1Pq7BAAAQBAJ&printsec=frontcover&source=gbs_ge_summary_r&cad=0#v=onepage&q&f=false [Pristupljeno 29.5.2022.]
- Standring, S. (2015.) *Gray's Anatomy E-Book: The Anatomical Basis of Clinical Practice: Chapter 9 Pelvic Girdle and Lower Limb*. Elsevier Health Sciences (1315-1451) Dostupno na https://books.google.hr/books?id=b7FVCgAAQBAJ&source=gbs_navlinks_s [Pristupljeno 13.5.2022.]
- Strehl, A., & Eggli, S. (2007). The Value of Conservative Treatment in Ruptures of the Anterior Cruciate Ligament (ACL). *The Journal of Trauma: Injury, Infection, and Critical Care*, 62(5), 1159–1162. <https://doi.org/10.1097/ta.0b013e31805006e7>
- Streich, N. A., Zimmermann, D., Bode, G., & Schmitt, H. (2010). Reconstructive versus non-reconstructive treatment of anterior cruciate ligament insufficiency. A retrospective matched-pair long-term follow-up. *International Orthopaedics*, 35(4), 607–613. <https://doi.org/10.1007/s00264-010-1174-6>
- Šklempe Kokić, I., Uremović, M., & Kokić, T. (2012). Kinesiotherapy after medial collateral ligament injury of the knee. *Hrvatski športskomedicinski vjesnik*, 27(1), 3-9. Preuzeto s <https://hrcak.srce.hr/87697>
- Švabić, D. (2020). Fizioterapijske intervencije kod ozljeda prednjeg križnog ligamenta (Završni rad). Preuzeto s <https://urn.nsk.hr/urn:nbn:hr:184:581446> [Pristupljeno: 6.6.2022.]
- van Melick, N., van Cingel, R. E. H., Brooijmans, F., Neeter, C., van Tienen, T., Hullegie, W., & Nijhuis-van Der Sanden, M. W. G. (2016). Evidence-based clinical practice update: practice guidelines for anterior cruciate ligament rehabilitation based on a systematic review and multidisciplinary consensus. *British Journal of Sports Medicine*, 50(24), 1506–1515. <https://doi.org/10.1136/bjsports-2015-095898>

Živić, L. (2021). *Terapijske vježbe nakon rekonstrukcije prednje ukrižene sveze* (Završni rad)

Preuzeto s <https://urn.nsk.hr/urn:nbn:hr:150:913800> [Pristupljeno: 5.5.2022.]