

# Rehabilitacija ozljeda rotatorne manšete u rukometu

---

Čevizović, Mihael

Undergraduate thesis / Završni rad

2023

Degree Grantor / Ustanova koja je dodijelila akademski / stručni stupanj: **Josip Juraj Strossmayer University of Osijek, Faculty of Kinesiology Osijek / Sveučilište Josipa Jurja Strossmayera u Osijeku, Kineziološki fakultet Osijek**

Permanent link / Trajna poveznica: <https://um.nsk.hr/um:nbn:hr:265:509634>

Rights / Prava: [In copyright](#) / [Zaštićeno autorskim pravom.](#)

Download date / Datum preuzimanja: **2025-02-22**



Repository / Repozitorij:

[Repository of the Faculty of Kinesiology Osijek](#)



Sveučilište Josipa Jurja Strossmayera Osijek

Kineziološki fakultet Osijek

Preddiplomski Sveučilišni studij Kineziologija

Mihael Čevizović

**REHABILITACIJA OZLJEDA ROTATORNE MANŠETE U  
RUKOMETU**

Završni rad

Osijek, 2023.

Sveučilište Josipa Jurja Strossmayera  
Kineziološki fakultet Osijek  
Preddiplomski sveučilišni studij Kineziologija

Mihael Čevizović

**REHABILITACIJA OZLJEDA ROTATORNE MANŠETE U  
RUKOMETU**

Završni rad

JMBAG: 0267045469

e– mail: mcevizovic1@kifos.hr

Mentor: doc. dr. sc. Iva Šklempe Kokić

Sumentor: Sonja Iža, mag. physioth., asistent

Osijek, 2023.

Josip Juraj Strossmayer university of Osijek

Faculty of Kinesiology Osijek

University undergraduate study of Kinesiology

Mihael Čevizović

**REHABILITATION OF ROTATOR CUFF INJURIES IN  
HANDBALL**

Undergraduate thesis

Osijek, 2023.

## IZJAVA

### O AKADEMSKOJ ČESTITOSTI, SUGLASNOSTI ZA OBJAVU U INSTITUCIJSKIM REPOZITORIJIMA I ISTOVJETNOSTI DIGITALNE I TISKANE VERZIJE RADA

1. Kojom izjavljujem i svojim potpisom potvrđujem da je završni (navesti vrstu rada: završni / diplomski) rad isključivo rezultat osobnoga rada koji se temelji na mojim istraživanjima i oslanja se na objavljenu literaturu. Potvrđujem poštivanje nepovredivosti autorstva te točno citiranje radova drugih autora i referiranje na njih.
2. Kojom izjavljujem da sam suglasan/suglasna da se trajno pohrani i objavi moj rad u institucijskom digitalnom repozitoriju Kineziološkog fakulteta Osijek, repozitoriju Sveučilišta Josipa Jurja Strossmayera u Osijeku te javno dostupnom repozitoriju Nacionalne i sveučilišne knjižnice u Zagrebu (u skladu s odredbama Zakona o znanstvenoj djelatnosti i visokom obrazovanju „Narodne novine“ broj 123/03., 198/03., 105/04., 174/04., 2/07.-Odluka USRH, 46/07., 63/11., 94/13., 139/13., 101/14.-Odluka USRH, 60/15.-Odluka USRH i 131/17.).
3. Izjavljujem da sam autor/autorica predanog rada i da je sadržaj predane elektroničke datoteke u potpunosti istovjetan sa dovršenom tiskanom verzijom rada predanom u svrhu obrane istog.

**Ime i prezime studenta/studentice:** Mihael Čevizović

**JMBAG:** 0267045469

**Službeni e-mail:** mcevizovic1@kifos.hr


**Naziv studija:** Preddiplomski sveučilišni studij Kineziologija

**Naslov rada:** Rehabilitacija ozljeda rotatorne manšete u rukometu

**Mentorica završnog rada:** doc. dr. sc. Iva Šklempe Kokić

**Sumentorica završnog rada:** Sonja Iža, mag. physioth., asistent

U Osijeku, 1. rujna 2023. godine



Potpis \_\_\_\_\_

## **Naslov rada: Rehabilitacija ozljeda rotatorne manšete u rukometu**

### **SAŽETAK**

Rukomet je jedna od najrasprostranjenijih i najpopularnijih sportskih igara s loptom. U njemu sudjeluju šest igrača i vratar te je cilj igre postići što veći zbroj zгодitaka, a primiti što manje te na taj način postići pobjedu. Rukomet sadrži sve oblike prirodnih kretanja poput skokova, trčanja, bacanja i kotrljanja. Sport kao takav oblik vrlo je dinamičan i brz te dolazi do čestih fizičkih kontakata, a iz tog razloga ozljede su neizbježne. Najčešća ozljeda u rukometu je ozljeda rotatorne manšete. Specifičan izbačaj lopte, razni kontakti tokom igre te same anatomske značajke ramena razlog su čestih traumatskih promjena ramena u tom sportu. Rotatorna manšeta je tetivno – mišićna ovojnica koju čine četiri značajna mišića: m. subscapularis, m. supraspinatus, m. infraspinatus i m. teres minor. Glavna i najznačajnija funkcija svih mišića rotatorne manšete je upravo stabilizacija glave humerusa u dinamičkim uvjetima. Oštećenje bilo kojeg od ova četiri mišića značajno će narušiti funkciju i kvalitetu ramena i ruke. Klinička dijagnoza ozljeda mišića rotatorne manšete postavlja se uz pomoć anamnestičkih podataka, kliničkog pregleda i radiološke obrade. Liječenje obuhvaća odmor i fizikalnu terapiju, lokalnu primjenu protuupalnih lijekova i u krajnjem slučaju kirurško liječenje. U suvremenom sportu funkcija rehabilitacije je od neizmjerne važnosti i neizbježan je element svakog oblika sporta i rekreacije. Svaki sportaši tako i rukometaši rade sa timom stručnjaka uključujući fizioterapeute, kineziologe, psihologe koji im pomažu kroz proces rehabilitacije te pravilno provođenje i tijek rehabilitacije omogućuje sportašu brži povratak na teren.

**Ključne riječi: rotatorna manšeta, rehabilitacija, rukomet, ozljede**

## **Title of the paper: Rehabilitation of rotator cuff injuries in handball**

### **ABSTRACT**

Handball is one of the most widespread and popular sports games with a ball. Six players and a goalkeeper take part in it, and the goal of the game is to score as many goals as possible, and concede as few as possible, thus achieving victory. Handball contains all forms of natural movements such as jumping, running, throwing and rolling. Sport as such is very dynamic and fast and there is frequent physical contact, and for this reason injuries are inevitable. The most common injury in handball is rotator cuff injury. The specific throw of the ball, various contacts during the game and the very anatomical features of the shoulder are the reason for frequent traumatic shoulder changes in that sport. The rotator cuff is a tendon-muscle sheath made up of four important muscles: the subscapularis muscle, the supraspinatus muscle, the infraspinatus muscle and the teres minor muscle. The main and most important function of all rotator cuff muscles is the stabilization of the humerus head in dynamic conditions. Damage to any of these four muscles will significantly impair the function and quality of the shoulder and arm. Clinical diagnosis of rotator cuff muscle injuries is established with the help of anamnestic data, clinical examination and radiological processing. Treatment includes rest and physical therapy, local application of anti-inflammatory drugs and, in extreme cases, surgical treatment. In modern sports, the function of rehabilitation is of immense importance and is an inevitable element of every form of sport and recreation. Every athlete, including handball players, works with a team of experts, including physiotherapists, kinesiologists, psychologists, who help them through the rehabilitation process, and the proper implementation and course of rehabilitation enables the athlete to return to the field faster.

**Keywords: rotator cuff, rehabilitation, handball, injuries**

# SADRŽAJ

<b>1. UVOD</b> .....	1
<b>2. ANATOMIJA RAMENA</b> .....	2
<b>3. BIOMEHANIČKA ANALIZA BACANJA LOPTE U RUKOMETU</b> .....	6
<b>4. VRSTE OZLJEDA I LIJEČENJE</b> .....	7
<b>4.1. Ruptura rotatorne manšete ramena</b> .....	8
<b>4.2. Sindrom bolnog ramena</b> .....	9
<b>4.3. Iščašenje ramena</b> .....	10
<b>4.4. Prenaprezanje</b> .....	12
<b>5. PREVENCIJA OZLJEDA U RUKOMETU</b> .....	15
<b>6. ZAKLJUČAK</b> .....	16
<b>7. LITERATURA</b> .....	17
<b>8. PRILOZI</b> .....	18
<b>9. ŽIVOTOPIS</b> .....	19



## 1. UVOD

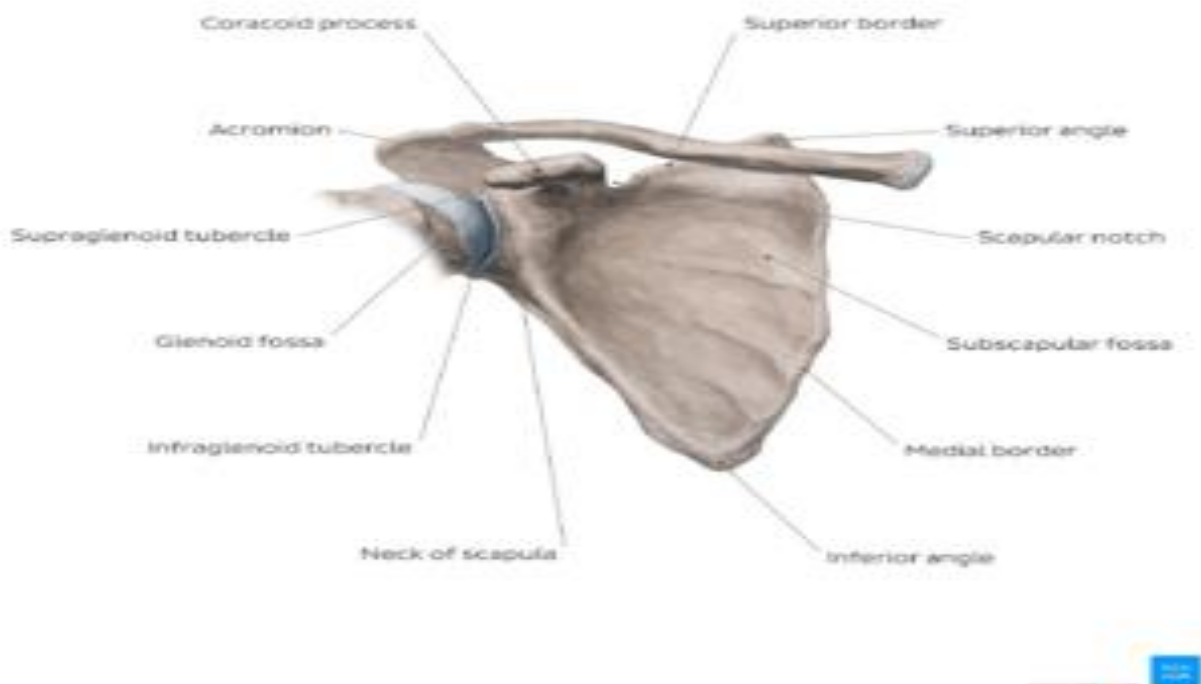
Rukomet je dinamična, timska igra u kojoj je cilj postići što veći broj bodova, na način da se lopta vodi rukom i zabija u protivnički gol. Tijekom igre dolazi do velikog broja fizički kontakata, što povećava rizik od ozljeda. Prema tome, radi načina igre te njezine brzine, dinamičnosti i snage rukomet definiramo kao traumatogeni sport. (Popović, 1986). Autor navodi kako se povreda ramena pojavljuje kod čak 90% rukometaša, što je čini jednom od najčešćih povreda u tom sportu. Prilikom igre, rukometaši koriste dominantnu, snažniju ruku koja se vremenom sve više izlaže brzim i snažnim pokretima, a koji mogu dovesti do različitih povreda pa tako i ozljeda ramena. Kako bi mogli razumjeti ozljedu i pravi način njezina tretiranja potrebno je imati znanje o samoj anatomiji ramenog zgloba. Za različite povrede postoje različite terapije (liječenje) pa tako razlikujemo konzervativno i operativno, odnosno kirurško liječenje, što ćemo više razraditi u nastavku (Šoda, 2022; Vidić, 2022). Kod ozljeda ramenog zgloba, značajni čimbenici mogu biti i vremenski period te svakodnevno naprezanje ruke ili neke habitualne radnje koje negativno mogu djelovati na miškulaturu i tkivo koje okružuje rameni zglob. Postavljanje dijagnoze je izrazito kompliciran zadatak, upravo zbog gore navedenih faktora. Kroz rad ćemo prikazati kako pojedine komponente utječu na anatomiju ramena i koje se sve ozljede mogu pojaviti te način njihovog liječenja i rehabilitacije.

## 2. ANATOMIJA RAMENA

Rame se sastoji od lopatice, nadlaktične kosti (humerus), spojeva ramenog pojasa (*Articulatio sternoclavicularis* i *Articulatio acromioclavicularis*), glenohumeralnog zgloba, rotatorni interval, rotatorni polumjesec, niza ligamenata te mišića rotatorne manšete (Šoda, 2022).

Šoda (2022) definira lopaticu kao pločastu trokutastu kost koja se nalazi na leđnoj strani grudnog koša. Ona sadrži tri ruba – medijalni, lateralni i gornji rub. Najdulji je medijalni rub koji se proteže paralelno s kralježnicom, a može činiti tupi kut ili biti ravan. Lateralni rub se prostire ukoso prema gore i lateralno, a gornji rub se proteže lateralno do incizure lopatice te je on ujedno i najkraći rub. Glenoid čini konkvavno tijelo zgloba, a nalazi se na lateralnom kutu lopatice. Prednja strana lopatice je blago udubljena, dok se na leđnoj strani uzdiže greben (Slika 1).

**Slika 1.** Anatomski prikaz lopatice



Izvor: [physio-pedia.com/Scapula](https://physio-pedia.com/Scapula)

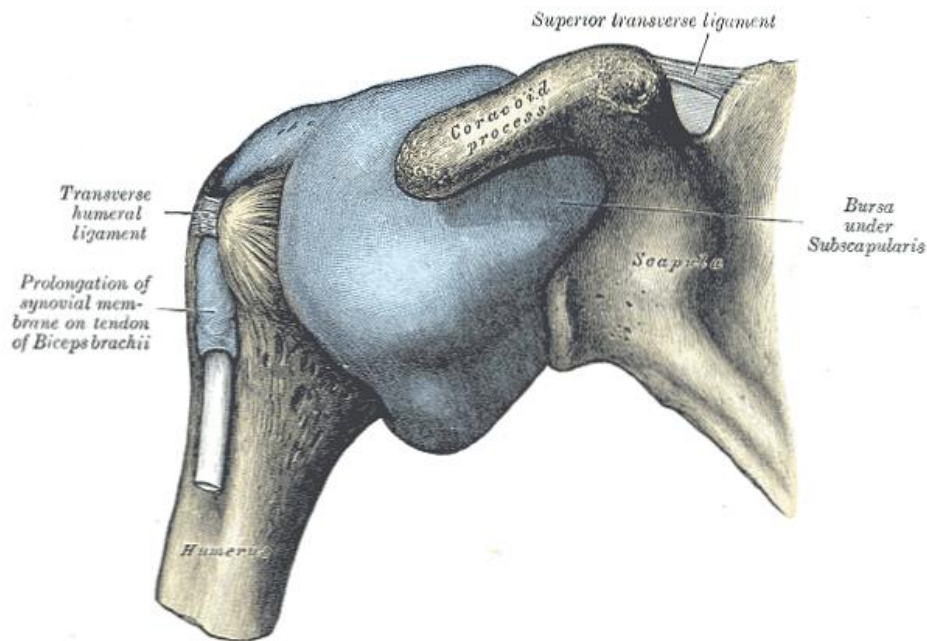
Šoda (2022) navodi kako je nadlaktična kost, odnosno humerus duža cjevasta kost koju čini trup te proksimalni i distalni okrajak. Glava nadlaktične kosti (*caput humeri*) nalazi se na proksimalnom okrajku, a ona čini konveksno zglobno tijelo, polukuglastog oblika. Također, na tom okrajku se nalaze *tuberculum majus* i *tuberculum minus*, a sa kojih se uzdižu grebeni *crista*

*tuberculi majoris i crista tuberculi minoris*. Između grebena i njihovih izbočina nalazi se brazda koju zovemo *sulcus interbercularis*.

Spojeve ramenog pojasa čine *articulatio sternoclavicularis i articulatio acromioclavicularis*. Prvi zglob je sedlastog oblika sa centralno smještenim diskom te je to zglob koji spaja gornji ekstremitet i aksijalni skelet. Važno je naglasiti kako se putem tog zgloba povećava opseg kretnji u glenohumeralnom zglobu. Drugi zglob je sačinjen od *facies articularis acromialis*-a koji se nalazi na lateralnom kraju i *facis articularis acromi*-a koji je lociran na akromionu.. Plohe zgloba su male, ovalne i ravne.

Zatim, Šoda (2022) i Popović (1986) definiraju glenohumeralni zglob. *Caput humeri* čini zglobno konveksno tijelo polukuglastog oblika te ono omogućuje kretnje u većim opsezima. Unatoč velikoj mobilnosti, stabilnost zgloba je, zbog nerazmjernih veličina i nekongruentnosti zglobnih tijela, minimalna. Vezivno-hrskavična struktura koja omogućava statičku stabilnost navedenom zglobu naziva se zglobna usna, odnosno *labrum glenoidale*, a ima varijacije kod veličine, debljine i morfologije – Burfodov kompleks, sublabralni foramen, superiorni sublabralni sulkus i pseudo-SLAP lezija. Varijante glenoidne usne su važne za prepoznavanje zbog mogućnosti zamjene sa patološkim stanjima. Također, glenoidna usna povećava površinu glenoidne fose za koju se veže zglobna čahura. Zglobna čahura se sastoji od subskapularnog i aksilarnog džepa, a s prednje strane se nalaze ligamenti – *lig. glenohumeralne superios, medius i inferior*. Čahura je relativno tanka te prema tome njezinu obilnost i debljinu čine ligamenti i tetive mišića koji se spajaju s njom. Prednji dio održavaju prethodno navedeni ligamenti i tetiva subskapularnog mišića, a stražnji dio ojačavaju tetive teresa minora i infraspinatusa (Slika 2).

**Slika 2.** Anatomski prikaz glenohumeralnog zgloba

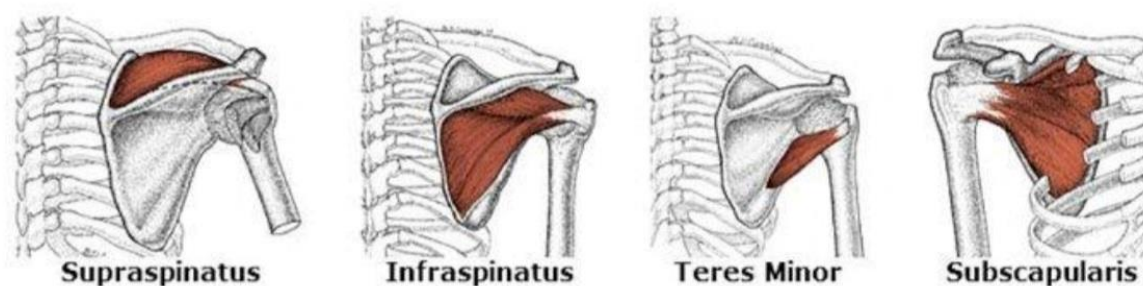


Izvor: <https://hr.thpanorama.com/articles/anatoma-y-fisiologa/articulacin-glenohumeral-funciones-anatoma-planos-y-ejes.html>

Rotatorni interval čini oblik trokuta i smješten je na anterosuperiornom dijelu glenohumeralne čahure. S vanjske strane ga ojačava korakohumeralni ligament, a s unutarnje strane sa *lig. glenohumerale superior* i vlaknima koja se nalaze na rubovima interberkularnog sulkusa. Rotatorni interval djeluje kao potpora tetivi bicepsa radi sprječavanja anteromedijalne i anteroinferiorne dislokacije te služi kao stabilizator donjeg dijela glenohumeralnog zgloba, navodi Šoda (2022). Rotatorni kabel ili *lig. semicircularis humeri* čini strukturu koja se prostire između insercije supraspinatusa i donjeg ruba infraspinatusa, a njegova uloga je da vrši disperziju sila koje stvaraju supraspinatus i infraspinatus. Rotatorni polumjesec čini polukružni dio distalnog dijela tetiva supraspinatusa i infraspinatusa (Šoda, 2022).

Prema Šodi (2022), mišići rotatorne manšete se dijele na supraspinatus, infraspinatus, subskapularis i teres minor (Slika 3). Rotatorna manšeta djeluje kao stabilizator glenohumeralnog zgloba te vrši kompresiju humeralne glave o glenoid, što služi kao prevencija migracije glave humerusa prema gore koja se događa tijekom abdukcije i elevacije ruke. Funkcija supraspinatusa jest stabilizacija glenohumeralnog zgloba, ali i abdukcija ruke do 30°, dok je funkcija infraspinatusa i teresa minora vanjska rotacija. Subskapularni mišić ima funkciju unutarnje rotacije i depresije glave humerusa tijekom kontrakcije deltoideusa i supraspinatusa.

**Slika 3.** Mišići rotatorne manšete ramena



Izvor: <https://barangarophysio.com.au/rotator-cuff-muscle/>

Prema Popoviću (1986), pokreti ramenog zgloba su određeni oblicima zglobnih tijela, elastičnosti mekog tkiva i očuvanosti klizajućih površina. Svi pokreti kod ovog zgloba temelje se na četiri pokreta – elevacija (fleksija i abdukcija), rotacija (vanjska i unutarnja), horizontalna fleksija i ekstenzija te forsirana depresija (ekstenzija iz fleksije i vertikalna abdukcija i adukcija).

### **3. BIOMEHANIČKA ANALIZA BACANJA LOPTE U RUKOMETU**

Popović (1986) razlikuje četiri osnovne faze pokreta kod bacanja lopte u rukometu – inicijalni položaj (faza obuhvaćanja lopte), pripremna faza bacanja (faza natezanja opruge), inicijalna akcija ubrzanja (faza akceleracije) i faza izbacivanja i usmjeravanja lopte.

Prema Popoviću (1986), bacanje lopte započinje od njenog čvrstog obuhvaćanja šakom. Tijekom te radnje gornji ekstremiteti se nalaze u identičnom položaju sa laktovima i šakom, ispred ramena. Rameni zglob je u adukciji s fleksijom prema naprijed, dok se podlaktice nalaze u neutralnom položaju. Nakon faze obuhvaćanja lopte, slijedi pripremna faza bacanja u kojoj se rame postavlja u položaj krajnje vanjske rotacije, ekstenzije i abdukcije ekstremiteta. Što bi značilo da ovdje glavnu ulogu ima dinamična mišićna tenzija pomoću koje se stvara dojam „natezanja opruge“. Time se ekstremitet priprema na snažnu kontrakciju, a skapula je za to vrijeme povučena unazad. Zatim, dolazi faza akceleracije gdje se „nategnuta opruga“ opušta i rame se povlači u unutarnju rotaciju. Taj pokret omogućava snažno guranje podlaktice i šake naprijed, što je uzrok kontrakcija unutarnjeg rotora ramena. Slijedi faza izbacivanja i usmjeravanja lopte koja se dijeli na čin samog izbacivanja lopte i čin nakon bacanja lopte.

## 4. VRSTE OZLJEDA I LIJEČENJE

Popović (1986) navodi dvije vrste ozljeda u rukometu – akutne povrede i prenaprezanje. Svaka akutna povreda je vezana za mehanizam bacanja lopte i mehanizam padanja. Prilikom izvedbe tih mehanizama može doći do istezanja mekih struktura ramena do svoje najveće moguće dužine. Primjer je čest i kod suprotstavljanja protivniku kako bi se spriječilo ostvarivanje bodova – jedan igrač pruža ruku preko drugog igrača, što može dovesti do akutnog prenaprezanja. Autor navodi kako su akutnim ozljedama najčešće izloženi akromioklavikularni i humeroskapularni zglob, a čije posljedice uzrokuju nestabilnosti ramenog pojasa rukometaša. Postoje subluksacije i luksacije glenohumeralnog zgloba. Subluksacije karakterizira povećana pokretljivost humerusa u glenoidu. One se kod rukometaša pojavljuju kao rezultat određene traume uzrokovane padom ili bacanjem lopte. Dijagnosticiraju se na temelju rtg snimke i artografije ramena, a mogu biti izazvane i luksacijom glenohumeralnog zgloba.

Uremović i sur. (2018) navode da se dijagnoza može postaviti i provedbom određenih testova – test straha, povlačenja i relokacijski test. Simptomi koji se najčešće pojavljuju jesu bolnost i povišen mišićni tonus, ali u kompliciranijim slučajevima dolazi do nemogućnosti abdukcije nadlaktice, osim ako to omogućuju skapulorakalni mišići. Popović (1986) pojašnjava kako se luksacija pojavljuje kao rezultat djelovanja indirektno sile, poput pada na ispruženu ruku. Razlikujemo tri vrste luksacija s obzirom na položaj glave humerusa prema glenoidu – prednje, zadnje i donje luksacije. Prema Uremović i sur. (2018), liječenje prva dva stupnja je konzervativno te se koristi imobilizacija. U slučaju ozljede prvog stupnja, imobilizacija se skida nakon par dana, dok se kod drugog stupnja nosi dva do tri tjedna, ovisno o potrebi. Liječenje za treći stupanj je zasnovano na operativnim metodama, no uz obaveznu imobilizaciju u trajanju od četiri do šest tjedana. Za svaki tip ozljede postoji određeni rehabilitacijski program koji obrađujemo pod poglavljem 4.1. *Iščašenje ramena.*

Popović (1986) navodi da postoje i akutne ozljede mišića ramena rukometaša. Akutne ozljede *m. pectoralis major*-a su, kod rukometaša, vezane za prvu fazu bacanja lopte kada je rame igrača u potpunom položaju prema natrag, a protivnik ga povuče za ruku. Događa se to da se mišić ne može istegnuti, što dovodi do morfoloških oštećenja. Također, ozljedu može uzrokovati i izvedba sklekova koja se odvija u svrhu zagrijavanja. Ozljedu karakterizira bol pri pokretanju ruke unazad, a koja se događa u fazi akceleracije. Liječenje je uvjetovano fizikalnom terapijom i vremenskim periodom mirovanja. Akutne ozljede *m. deltoideus*-a su većinski vezane za faze bacanja lopte, a mogu uzrokovati brojne probleme zbog lokacije mišića

koji obuhvaća čitavu rotatornu manšetu ramena. Ozljede karakterizira oteklina na prednjoj strani mišića, bol, slabost u tom području, abdukcije i jasno ograničena osjetljivost.

#### **4.1. Ruptura rotatorne manšete ramena**

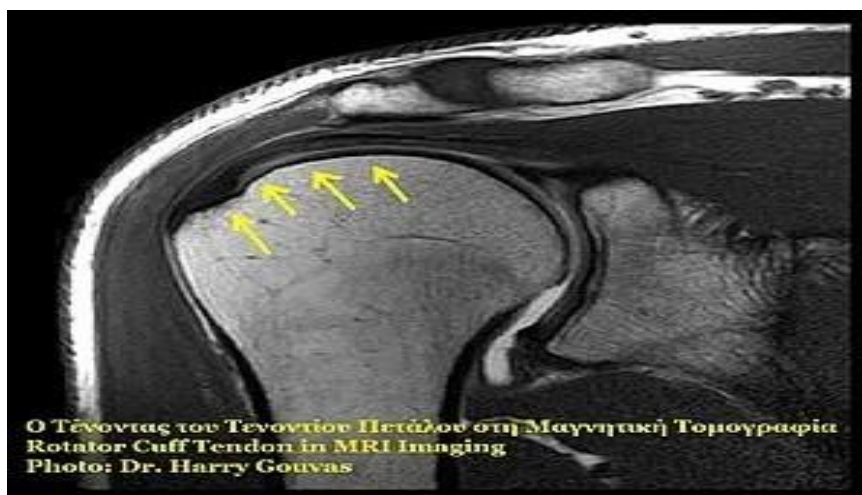
U novijoj literaturi Uremović i sur. (2018) navode kako je ruptura gornje manšete ramena najčešća ligamentna ozljeda ramenog pojasa. Degenerativna ruptura ramenog pojasa se pojavljuje kada zbog djelovanja jače sile dolazi do puknuća ligamenata. Sekušak (2012) napominje da degenerativne, odnosno kronične rupture mogu biti i posljedica slabljenja tetiva koja se može pojaviti tijekom vremena. Isti autor pojašnjava kako se ta vrsta ruptуре, u pravilu, javlja kod starijih ljudi. Karakteriziraju je ograničena abdukcija ramena popraćena bolovima te nemogućnost ležanja na bolnom ramenu. Druga vrsta ruptуре jest traumatska ili akutna te se ona rijetko pojavljuje i najčešće kod mlađih osoba. Nastanak ove ruptуре je uzrokovan padom na ispruženu ruku ili podizanjem težeg tereta, naglim trzajem. Klinička slika ima jednake karakteristike poput degenerativne ruptуре.

Glavni čimbenik ruptуре rotatorne manšete ramena jest atrofija ramenih mišića zbog kojih ligamenti podnose veći teret pri kretanju. Sekušak (2012) napominje kako postoje potpune i djelomične ruptуре. Potpune ruptуре mogu biti male (1 cm), srednje (1-3 cm), velike (4-5 cm) masivne (veće od 5 cm, obuhvaćene dvije tetive). Djelomične ruptуре rotatorne manšete se mogu pronaći na zglobu manšete, na sredini tetive ili na površnoj strani manšete. Prema Uremović i sur. (2018), dijagnoza se postavlja na temelju UZV pretrage ili MR pretragom (Slika 4) te artroskopijom ramena. Liječenje se započinje konzervativno – preporuča se smanjenje aktivnosti, vježbe za stabilizaciju ramena, masaža i hladni oblozi. Do operativnog zahvata dolazi isključivo kod osoba starosti do 60 godine života, a u to je uključena reinsercija tetiva, oslobađanje njihovih kanala i resekcija donje površine akromiona, dok se imobilizacija indicira samo kod traumatske ruptуре.

Sekušak (2012) pojašnjava dvije vrste operativnog zahvata – otvoreni i artroskopski. Otvorni operacijski zahvati tehnički su manje zahtjevni, no zahtijevaju vremenski dulju rehabilitaciju zbog slabijeg pregleda i pristupa tkivu. Kod artroskopskih metoda imamo bolju vizualizaciju tkiva, mogućnost mobilizacije krajeva tetive te brži rehabilitacijski oporavak. Postoje čimbenici koji mogu usporiti proces rehabilitacije, a to su kronični impingment u odnosu na traumatsku leziju, veća ruptura (više tetiva je zahvaćeno), patologija ramena, slabost (atrofija) dinamičkih atabilizatora, ograničenje pokreta i bolesnik koji je lošeg općeg stanja (Uremović i sur. 2018).



**Slika 4.** MR pretraga ramena



Izvor: <https://fizioterra.com/2012/02/29/ruptura-rotatorne-mansete-ramena/>

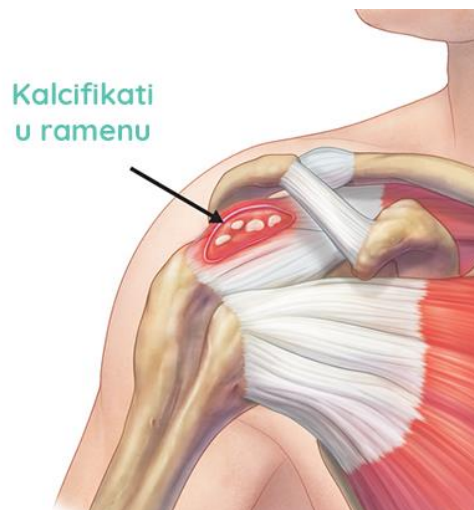
## 4.2. Sindrom bolnog ramena

Kosinac (2006) sindrom bolnog ramena opisuje kao kombinaciju patoloških izmjena na mekom tkivu koja uzrokuje bol i smanjenu funkciju kapaciteta ramenog zgloba. Kosinac i Vlak (2021) govore kako se spomenuti sindrom može javiti kao posljedica vertebralnog sindroma vratne kralježnice ili bolesti žući, pluća, gušterače i želudca. Pored toga, sindrom se najčešće javlja kao rezultat promjena na tetivama i burzama uzrokovanim mikrotraumama kao što su dizanje i spuštanje tereta, rad sa vibracijskim strojevima, udaranje čekićem te sportske aktivnosti. Svaka mikrotrauma rezultira stvaranjem kalcifikata u ramenom zglobu (Slika 5). Te nakupine se često otkrivaju pri drugim rendgenskim snimcima kod bolesnika koji nemaju sindrom bolnog ramena niti njegovu simptomatologiju. Razlog je taj što se bolovi mogu javiti tek nakon napornog rada, pada na ruku/rame te pomaka ili rasta vapnenih naslaga. Kako vrijeme prolazi, dolazi do upalne reakcije čija je posljedica bol koja postaje sve izraženija.

Jajić (1983) navodi da se sindrom bolnog ramena može pojaviti naglo ili postepeno, ovisno o obliku bolesti – akutni i kronični oblik. Kod akutnog oblika bolesti prepisuju se određene doze antireumatika bez ili sa kortikosteroidima, sa pronolognim ili kratkotrajnim djelovanjem. Navedeno pomaže u smanjenu ili otklanjanju boli pa tako i povećanju funkcijskog kapaciteta ramena. Nakon infiltracije lijeka, bolesniku se preporuča i fizikalna terapija, odnosno vježbe koje pomažu stabilizaciji zgloba te hladni oblozi. Prema Kosinac i Vlak (2021), najefikasnijom se pokazala masaža ledom ili kriomasaža, gdje se ustanovilo kako je dinamička masaža korisnija od samih hladnih obloga. Zatim, kao jedan o oblika terapije, navode sonoforezu. Ona predstavlja metodu terapije tijekom koje se u zdravu kožu, putem ultrazvuka,

unose farmakološke aktivne tvari. Metodom se direktno djeluje na bol i upalne procese, a koriste se natrijev diklofenak ili ibuprofen. Zatim, imamo elektroterapiju koja ima manje analgetsko djelovanje od prije navedenih metoda. Kako bi elektroterapija bila uspješna potrebno je redovito provođenje određene kineziterapije i kontinuirano mjerenje opsega pokreta. U krajnjem slučaju se preporuča i akupunktura, no ne kao zasebna metoda liječenja, već u kombinaciji sa ostalim metodama i uz nadzor kvalificiranog liječnika. Kronični oblik bolesti zahtijeva konzumaciju blagih analgetika te fizikalnu terapiju i medicinsku rehabilitaciju.

**Slika 5.** Grafički prikaz kalcifikata u ramenu



Izvor: <https://bodybalance.hr/kako-izlijeciti-kalcifikat/>

### 4.3 Iščašenje ramena

Prema Uremović i sur. (2018), iščašenje ramenog zgloba je jedno od najčešćih iščašenja, a upravo zbog same pokretljivosti ramena. Popović (1986) navodi da do iščašenja akromioklavikluranog zgloba, u rukometu, dovodi direktan pad na rame, što može utjecati i na oštećenje okolnih ligamenata. Prema tome, autor razlikuje tri stupnja ozljede. Prvi stupanj karakterizira bolna distenzija mekih struktura navedenog zgloba, no one zadržavaju svoju funkciju. U drugom stupnju dolazi do prekida ligamenata, što rezultira subluksacijom zgloba, o čemu smo pričali u ranijim poglavljima. Treći stupanj je određen kompletnom rupturom svih ligamenata, a što je popraćeno potpunim razdvajanjem akromiona i klavikule – luksacija zgloba. Liječenje kod prvog i drugog stupnja je konzervativno, odnosno preporuča se fizikalna

terapija, dok se kod trećeg stupnja autori se ne slažu u mišljenju – neki preporučaju operativne metode, dok se drugi zalažu za konzervativne postupke (Popović, 1986).

Uremović i sur. (2018) razlikuju dvije vrste iščašenja ramena, atraumatsko i prednje, odnosno zadnje iščašenje ramenog zgloba. Atraumatska ili habitualna iščašenja karakteriziraju urođeni ili stečeni čimbenici koji nastaju tijekom određenih habitualnih ili slučajnih kretnji. Neki od urođenih čimbenika su poremećaj veličine i nagiba glenoidne udubine, izmijenjena veličina glave nadlaktične kosti te insuficijentna građa zglobne čahure. Što se tiče prednjih iščašenja ramena, ona nastaju kao rezultat pada na ispruženu ruku ili u laktu flektiranu ruku kada djelovanjem opruge nastaje veća vanjska ili unutarnja rotacija nadlaktice. Autori navode kako do iščašenja može doći uslijed drugih bolesti, kao što su epilepsija, eklampsija, toksikoza i uremija. Prednje iščašenje ramenog zgloba uključuje i oštećenje okolnog mekog tkiva, što rezultira bolnosti i nemogućnosti bolesnika da rotira rame prema unutra. U odnosu na zdravi zglob, akromion izgleda izduženo, dok je deltoidna regija izravnana s lateralne strane. Rameni zglob se palpatorno nalazi prazan, a glava nadlaktične kosti je locirana u unutrašnjosti deltopektoralnog žlijeba. Ovdje se javlja fenomen opruge, što znači da je pasivno ispitivanje zgloba onemogućeno radi boli te se ruka uvijek vraća u prvobitni položaj.

Kako bi se utvrdila razlika između habitualne i traumatske luksacije potrebno je uzeti točne anamnestičke podatke o načinu i vremenu nastanka ozljede. Isto je potrebno i za utvrđivanje tipa iščašenja koje može biti svježje, zastarjelo ili recidivirajuće. Stražnje iščašenje ramenog zgloba nema tako karakteristične simptome poput prednjeg. Njega prepoznamo po fiksaciji ruke u abdukciji i unutarnjoj rotaciji, dok je glava nadlaktične kosti prominirana sa stražnje strane ramena. Dijagnoza se uspostavlja rtg pretragom koja daje projekciju kroz samu skapulu i okomito na nju. U slučaju potrebe, stupanj ozljede rotatorne manšete se može precizno odrediti sa kompjutoriziranom tomografijom, ultrazvukom ili MR-om (Uremović i sur., 2018).

Autori nastavljaju o važnosti repozicije kod svježeg iščašenja ramenog zgloba. Cilj repozicije jest pronalazak samog mjesta rascjepa i povratak nadlaktične kosti, kroz rascjep, u rameni zglob. Postoje različiti načini repozicije zgloba – Hipokratov, DePalmin, Arltov i Kocherov. Načini se razlikuju po poziciji bolesnika, njegova zgloba i stručne osobe. Nakon što se zglob vratio u prvobitni položaj, potrebna je imobilizacija ramena u trajanju od tri tjedna. U slučaju imobilizacije dulje od tog vremenskog perioda može doći do kontraktura ramena. Otvorena repozicija se koristi kod sumnje na delikatnije ozljede okolnog mekog tkiva te kod iščašenja koja su zastarjela, recidivirajuća ili stražnja. Rehabilitacijski program se zasniva na fizioterapijskoj procjeni i operativnom zahvatu. Nakon operativnog zahvata, bolesnici moraju nositi ortoza čak i dok spavaju – mogu je skinuti jedino za održavanje higijene. Taj period se

naziva faza maksimalne zaštite i traje u periodu oko šest tjedana, a primarni cilj je zaštita i zacjeljivanje tkiva. Ciljevi intervencije obuhvaćaju kontrolu boli i upale, prevenciju (korekciju) posturalnih devijacija, održavanje i ponovno uspostavljanje mobilnosti te prevencija refleksne inhibicije i atrofije zgloba. Tijekom te faze dopušteno je i poželjno podizanje ruke iznad 90° te unutarnja rotacija u vodoravnu abdukciju. Nakon tog perioda, započinje srednja faza zaštite u trajanju od šestog do osmog tjedna. Ciljevi ove intervencije jesu održavanje same stabilnosti zgloba, postizanje aktivnog opsega pokreta, razvoj neuromišićne kontrole te jačanje samih mišića koji okružuju zglob. Prilikom provođenja te faze, bolesnicima je dopušteno aktivno kretanje u svakodnevnim aktivnostima, no bez većih napora i težine. Provode se vježbe za šaku i podlakticu te izometrijske vježbe za mišiće rotatorne manšete i lopatice ramena. Preporučene su i vježbe fleksije nadlaktice iznad 90° te vanjska i unutarnja rotacija ramena. Zatim, dolazi faza kasne minimalne zaštite u trajanju od osmog do dvanaestog tjedna. Tijekom ove faze započinjemo s vježbama otpora mišića rotatorne manšete, naravno, s postepenom progresijom te se postižu aktivni pokreti nadlaktice do punog opsega pokreta. Bolesnicima se preporuča izbjegavanje nošenja i podizanja tereta, kao i sportskih aktivnosti – barem četiri do šest mjeseci nakon operacije.

#### **4.4. Prenaprezanje**

Sekušak (2012) pojašnjava sindrom prenaprezanja koji se još naziva i sindrom subakromijalnog sraca. Procjep između akromiona skapule i tuberkuluma humerusa, tijekom života i svakidašnjih situacija u kojima se ruke nalaze iznad ramena, često se nalazi u kompresivnom i traumatiziranom položaju. Takva oštećenja nazivamo mikrooštećenjima, a ista rezultiraju upalama i promjenama na okolnom mekom tkivu. Klinička slika se očituje u bolnosti tijekom podizanja ruke iznad ramena. Autor navodi tri stadija spomenutog sindroma – reverzibilni edem i hemoragija (javlja se kod osoba do 25. godine života), fibroza i tendinitis (u razdoblju od 25 do 40 godina) te ruptura rotatorne manšete uz osteofite (isključivo kod osoba starijih od 40 godina). Pristup liječenju je uglavnom konzervativne prirode, a temelji se na mirovanju i nenaprezanju povrijeđene ruke, primjeni protuupalnih lijekova, umanjivanju boli i određenim vježbama istezanja ozlijeđenog područja. U slučaju da već duži vremenski period nema napretka, uključuje se operativna metoda, no to je uglavnom kod kroničnih degenerativnih ruptura.

Prema Popoviću (1986), rukometaši provode dulji vremenski period (nekoliko desetljeća) kontinuirano trenirajući bacanje lopte, što zahtijeva punu mobilnost rotatorne manšete.

Zanimljiva je činjenica da jedan profesionalni rukometaš baci loptu oko 90 tisuća puta na godišnjoj razini. Uvjet za ostvarivanje tog procesa jest maksimalna stabilnost zgloba i sloboda pokreta, no pod traumatskim mehanizmima. Mikrooštećenja koja nastaju prilikom ponavljanja bacanja lopte su zapravo i najčešći uzrok ozljeda, što znači da ih time stavljamo ispred makroozljeda. Sve povrede uzrokovane takvim oštećenjima mogu se podijeliti prema fazama bacanja lopte.

Ranije smo spomenuli faze bacanja lopte, ovdje su nam važne tri faze – faza natezanja opruge, faza akceleracije i faza izbacivanja. Tijekom faze natezanja opruge nastaje potpuna abdukcija i ekstenzija unutarnje rotacije ruke, a meka tkiva ostaju pod tenzijom. Sindrom prenaprezanja vezan za tu fazu je lociran uzduž prednje strane ramenog zgloba, a uzrok tome je upravo konstantno ponavljanje jake abdukcije i ekstenzije sa unutarnjom rotacijom zgloba. Činjenica je da zbog ovakvog prenaprezanja može doći i do prednjih subluksacija, no bez evidentne traume. Zglob kompletno može olabaviti i rame postati nestabilno, a u krajnjem slučaju može doći do otkazivanja ruke i blokade ramena (poznatije pod nazivom „dead arm“). Tijekom faze akceleracije dolazi do snažne unutarnje rotacije gdje se mišići naglo kontraktiraju i skraćuju, a unutarnji rotori se opuštaju i izdužuju. Sukladno tome, zglob se opušta i tenzije više nisu prisutne. Sindrome prenaprezanja u ovoj fazi, prema nastanku, dijelimo u dvije skupine – sindrom prenaprezanja kao posljedica zamora i kao posljedica sudara. U prvom slučaju se radi o tome da se ruka umara nakon dugotrajnog ponavljanja istih radnji, a do umora dolazi zbog stvaranja lezija na glavi humerusa. Vrlo često se dogodi da zbog toga dolazi i do kosog prijeloma humerusa. U drugom slučaju, kao rezultat sudara nastaje *impingement syndrom*. Taj sindrom može nastati na dva načina. Prvi način nastanka je povećanje volumena svih tkiva i struktura koje su locirane u subakromijalnom prostoru. Zbog kontinuiranog vježbanja i treniranja, koje napreže rameni zglob, dovoljan je jedan jači nekontrolirani pokret koji će izazvati mikrooštećenje tetive. Drugi način nastanka je suženje tog istog prostora koje je posljedica degeneracije tetiva. U tom slučaju se glava humerusa povlači prema gore i na taj način ostaje manje subakromijalnog prostora (Popović, 1986).

Autor nastavlja o tri stadija ozljede; za prvi stadij su karakteristični bolovi kod izvedbe aktivnih pokreta bez ograničenja, u drugom stadiju bolovi postaju intenzivniji i pojavljuju se ograničenja pokreta, a u trećem stadiju se javlja potpuni prekid struktura mekog tkiva. Kao što smo već naglasili, liječenje ovakvih povreda je uglavnom konzervativno. Zatim, imamo sindrom prenaprezanja kod faze izbacivanja lopte. Tijekom te faze dolazi do naglog usporavanja snažne unutarnje rotacije koji može izazvati maksimalno istežanje vanjskih

rotatora, što dovodi do parcijalnih ruptura kod mekih i koštanih tkiva. Isto tako, ove radnje mogu dovesti do stvaranja kalcifikata koje smo obradili u prethodnom poglavlju.

## 5. PREVENCIJA OZLJEDA U RUKOMETU

Popović (1986) navodi kako se danas veliki dio ozljeda u rukometu može spriječiti. To zaključujemo iz usavršavanja pravilne tehnike, dobre fizičke sprema, adekvatnog terena, zaštitne opreme, korektnog suđenja, poštivanja pravila igre i slično. Važno je napomenuti kako ni najbolje organizirana preventiva ipak ne može u potpunosti isključiti rizik od nastanka ozljeda, no može ga znatno umanjiti. Autor faktore za preventivu ozljeda stavlja u dvije skupine – subjektivni i objektivni faktori. U subjektivne faktore ulazi fizička sprema, tehnika, umor i pretreniranost, samokontrola, zagrijavanje i motiviranost rukometaša. Objektivne faktore čine sportski teren, vodstvo, oprema, odgovarajuća podloga, trener, sportska obuća, zaštitna ograda, liječnik, zaštitna oprema, atmosfera, sudac i preventivna sportska bandaža. Što se tiče subjektivnih faktora, oni se temelje na samom igraču. Igrač mora biti fizički dobro uigran i mora postići određenu razinu fizičkih sposobnosti na kojoj je potrebno kontinuirano raditi. Odigrati utakmicu je veliko opterećenje za ljudsko tijelo čak i kada se profesionalno bavimo nekim sportom. Važno je da usavršimo tehniku kako bi naše koštane strukture što manje patile pri kontinuiranom ponavljanju specifičnih radnji. Ovdje važnu stavku čini i samokontrola. Igrač je obavezan obavijestiti trenera ili liječnika u slučaju sagorijevanja, umora ili bilo kakve promjene koja nije standardna za njegovu igru. Pored toga, spomenuli smo i zagrijavanje. Zagrijavanjem se budi cijeli organizam i priprema se na utakmicu. Kada je odrađeno početno zagrijavanje cijelog tijela, rukometaši se fokusiraju na dominantnu ruku kako bi postigli veću fleksibilnost mišića, što kasnije smanjuje rizik od ozljeđivanja. Što se tiče objektivnih faktora, oni predstavljaju ono što je izvan igrača, a može imati velik utjecaj na njega. Od trenera do adekvatne opreme, potrebno je da sve bude propisano i zaštićeno. Brojne ozljede nastaju zbog igre na improviziranim igralištima i u opremi koja nije namijenjena za taj sport. Iznimno je važno imati i liječnika koji zna točno prepoznati o kojem oštećenju ili traumi se radi kako se ne bi doveli u situaciju pogoršanja same ozljede.

## 6. ZAKLJUČAK

Zaključno izvodimo da je rukomet jedan od najdinamičnijih sportova koji može rezultirati brojnim ozljedama. U ovom radu smo se fokusirali na ozljede rotatorne manšete koje razlikujemo po načinu nastanka i vrsti traume. Svaka ozljeda je specifična na svoj način, a kako bi donijeli ispravnu dijagnozu i odredili adekvatnu rehabilitaciju potrebno je znati točan način mehanizma ozljeđivanja, kao i točno vrijeme nastanka ozljede. Kao što smo vidjeli, postoje različiti mehanizmi ozljeđivanja koji imaju slične simptome, ali drugačiju traumu. Upravo je iz tog razloga potrebno poznavati mehanizme u kojima se ozljeda može formirati. Iako je sve uočljivo putem rtg pretrage ili MR pretrage, pomoću toga možemo samo spekulirati što se točno dogodilo, a to bi otežalo cjelokupni proces rehabilitacije. Analizirali smo da je većina ozljeda uspješno liječena konzervativnim pristupom, odnosno fizikalnom terapijom i protuupalnim lijekovima. To uviđamo važnost ranog prepoznavanja ozljede jer se u protivnom moraju koristiti operativne metode koje su rezervirane za najbolnije slučajeve. Postoje različiti načini prevencije ozljeda u rukometu, a najvažniji su adekvatna oprema, trening i zagrijavanje. Naučili smo da se sa pravilnim zagrijavanjem uvelike smanjuje rizik od nastanka povreda, a kako bi se to održavalo, potrebno je širiti svijest o važnosti pravilne pripreme u sportskim aktivnostima.



## 7. LITERATURA

1. Jajić, I. (1983). *Specijalna fizikalna medicina*. Zagreb: Školska knjiga.
2. Kosinac, Z. (2006). *Kineziterapija: tretmani poremećaja i bolesti organa i organskih sustava*. Split: Udruga za šport i rekreaciju djece i mladeži grada Splita.
3. Kosinac, Z. i Vlak, T. (2021). *Opća i specijalna kineziterapija*. Zagreb: Medicinska naklada
4. Križan, Z (1997).. *Kompendij anatomije čovjeka*. 3.izd. 3.dio. Pregled građe grudi, trbuha, zdjelice, noge i ruke: za studente opće medicine i stomatologije. Zagreb: Školska knjiga
5. McCausland C, Sawyer E, Eovaldi BJ, et al. *Anatomy, Shoulder and Upper Limb, Shoulder Muscles*. [Internet]. StatPearls. Treasure Island (FL): StatPearls Publishing; 2022 Jan. Dostupno na: <https://www.ncbi.nlm.nih.gov/books/NBK534836/>.
6. Misir, J. (2022). *Ozljede mišića rotatorne manšete i prijedlog kineziterapije u njihovom liječenju*. Sveučilište u Zagrebu, Kineziološki fakultet.
7. Podgórski, M.T., Olewnik, Ł., Grzelak, P. et al. *Rotator cable in pathological shoulders: comparison with normal anatomy in a cadaveric study*. *Anat Sci Int*. Dostupno na: <https://link.springer.com/article/10.1007/s12565-018-0447-9>.
8. Popović, N. (1986). *Sportske povrede u rukometu*. Zagreb: Sportska knjiga.
9. Sekušak, I. (2012). *Ruptura rotatorne manšete ramena*. Dostupno na : <https://fizioterra.com/2012/02/29/ruptura-rotatorne-mansete-ramena/>
10. Stanić, R. (2021). *Rehabilitacija bolesnika s ozljedom rotatorne manšete*. Sveučilište Sjever.
11. Šoda, A. (2022). *Ozljede rotatorne manšete ramena*. Sveučilište u Rijeci, Medicinski fakultet.
12. Uremović, M., Davila, S., Pavić, R., Dunkić, L. F., Nikolić, T., & Kokić, I. Š. (2018). *Rehabilitacija ozljeda lokomotornog sustava*. Zagreb: Medicinska naklada.
13. Vidić, D. (2022). *Fizioterapijski pristup kod rupture rotatorne manšete*. Sveučilište Sjever.

## 8. PRILOZI

Slika 1. Anatomski prikaz lopatice, preuzeto sa: [physio-pedia.com/Scapula](http://physio-pedia.com/Scapula)

Slika 2. Anatomski prikaz glenohumeralnog zgloba, preuzeto sa: <https://hr.thpanorama.com/articles/anatoma-y-fisiologa/articulacin-glenohumeral-funciones-anatoma-planos-y-ejes.html>

Slika 3. Mišići rotatorne manšete ramena, preuzeto sa: <https://barangarophysio.com.au/rotator-cuff-muscle/>

Slika 4. MR pretraga ramena, preuzeto sa: <https://fizioterra.com/2012/02/29/ruptura-rotatorne-mansete-ramena/>

Slika 5. Grafički prikaz kalcifikata u ramenu, preuzeto sa: <https://bodybalance.hr/kako-izlijeciti-kalcifikat/>

## 9. ŽIVOTOPIS

### OSOBNI PODATCI

**Ime i prezime:** Mihael Čevizović

**Datum i mjesto rođenja:** 22.01.2000., Osijek

**Adresa:** Mije Kišpatića 19, 31000 Osijek

**Kontakt:** 0955776145

**E-mail:** mihaceva9@gmail.com

### OBRAZOVANJE

2007. - 2015. Osnovna škola Jagode Truhelke

2015. – 2019. Medicinska škola Osijek

2020. – danas Kineziološki fakultet Osijek