

Kineziterapijske vježbe kod cervikobrahijalnog sindroma

Crnoja, Ena

Undergraduate thesis / Završni rad

2021

Degree Grantor / Ustanova koja je dodijelila akademski / stručni stupanj: **Josip Juraj Strossmayer University of Osijek, Faculty of Kinesiology Osijek / Sveučilište Josipa Jurja Strossmayera u Osijeku, Kineziološki fakultet Osijek**

Permanent link / Trajna poveznica: <https://urn.nsk.hr/urn:nbn:hr:265:080418>

Rights / Prava: [In copyright](#) / [Zaštićeno autorskim pravom.](#)

Download date / Datum preuzimanja: **2024-11-23**



Repository / Repozitorij:

[Repository of the Faculty of Kinesiology Osijek](#)



Sveučilište Josipa Jurja Strossmayera u Osijeku

Kineziološki fakultet Osijek

Preddiplomski sveučilišni studij Kineziologija

Ena Crnoja

**KINEZITERAPIJA KOD
CERVIKOBRAHIJALNOG SINDROMA**

Završni rad

Osijek, 2021.

Sveučilište Josipa Jurja Strossmayera u Osijeku

Kineziološki fakultet Osijek

Preddiplomski sveučilišni studij Kineziologija

Ena Crnoja

**KINEZITERAPIJA KOD
CERVIKOBRAHIJALNOG SINDROMA**

Završni rad

Kolegij: Kineziterapija

JMBAG: 0010212104

e-mail: ecrnoja@kifos.hr

Mentor: doc.dr.sc. Iva Šklempe Kokić

Osijek, 2021.

University Josip Juraj Strossmayer of Osijek

Faculty of Kinesiology

Undergraduate study of Kinesiology

Ena Crnoja

KINESITHERAPY IN CERVICOBRACHIAL SYNDROME

Osijek, 2021.

IZJAVA
O AKADEMSKOJ ČESTITOSTI,
SUGLASNOSTI ZA OBJAVU U INSTITUCIJSKIM REPOZITORIJIMA
I ISTOVJETNOSTI DIGITALNE I TISKANE VERZIJE RADA

1. Kojom izjavljujem i svojim potpisom potvrđujem da je završni rad isključivo rezultat osobnoga rada koji se temelji na mojim istraživanjima i oslanja se na objavljenu literaturu. Potvrđujem poštivanje nepovredivosti autorstva te točno citiranje radova drugih autora i referiranje na njih.
2. Kojom izjavljujem da sam suglasan/suglasna da se trajno pohrani i objavi moj rad u institucijskom digitalnom repozitoriju Kineziološkog fakulteta Osijek, repozitoriju Sveučilišta Josipa Jurja Strossmayera u Osijeku te javno dostupnom repozitoriju Nacionalne i sveučilišne knjižnice u Zagrebu (u skladu s odredbama Zakona o znanstvenoj djelatnosti i visokom obrazovanju „Narodne novine“ broj 123/03., 198/03., 105/04., 174/04., 2/07.-Odluka USRH, 46/07., 63/11., 94/13., 139/13., 101/14.-Odluka USRH, 60/15.-Odluka USRH i 131/17.).
3. Izjavljujem da sam autor/autorica predanog rada i da je sadržaj predane elektroničke datoteke u potpunosti istovjetan sa dovršenom tiskanom verzijom rada predanom u svrhu obrane istog.

Ime i prezime studenta/studentice: Ena Crnoja

JMBAG: 0010212104

e-mail za kontakt: ena.crnoja@gmail.com

Naziv studija: Kineziologija

Naslov rada: Kineziterapija kod cervikobrahijalnog sindroma

Mentor/mentorica završnog / diplomskog rada: doc.dr.sc. Iva Šklempe Kokić

U Osijeku, 15.6.2021. godine

Potpis _____



Kineziterapija kod cervikobrahijalnog sindroma

SAŽETAK:

Suvremeni način života koji uključuje dugotrajno sjedenje za računalom, manjak fizičke aktivnosti i stres negativno utječe na tijelo čovjeka te izaziva razne degenerativne promjene kralježnice. Degenerativne promjene cervikalne kralježnice su najčešći uzročni čimbenik bolnih sindroma. Cervikobrahijalni sindrom ili cervikalna radikulopatija čest je degenerativni poremećaj koji se javlja kao posljedica iritacije ili kompresije na korjenove spinalnih živaca. Javljaju se simptomi kao što su bol koja se širi u ramena i ruke i koja može biti izolirana ili se javljaju parestezije u rukama, najviše u prstima šaka. Cilj ovog rada je prikazati kineziterapijske vježbe kod liječenja cervikobrahijalnog sindroma, kako konzervativnog, tako i kod postoperativnog liječenja.

Ključne riječi:

cervikobrahijalni sindrom, cervikalna radikulopatija, kineziterapija

Kinesitherapy in cervicobrachial syndrome

Abstract:

The modern way of life, which includes prolonged sitting at the computer, lack of physical activity and stress, negatively affects the human body and causes various degenerative changes in the spine. Degenerative changes of the cervical spine are the most common factor of painful syndromes. Cervicobrachial syndrome or cervical radiculopathy is a common degenerative disorder that occurs as a result of irritation or compression to the roots of the spinal nerves. Symptoms occur such as pain that spreads to the shoulders and arms and which may be isolated or paresthesias occur in the hands, most commonly in the fingers of the hands. The aim of this paper is to present kinesitherapy exercises in the treatment of cervicobrachial syndrome, both conservative and postoperative treatment.

Keywords:

cervicobrachial syndrome, cervical radiculopathy, kinesitherapy

SADRŽAJ:

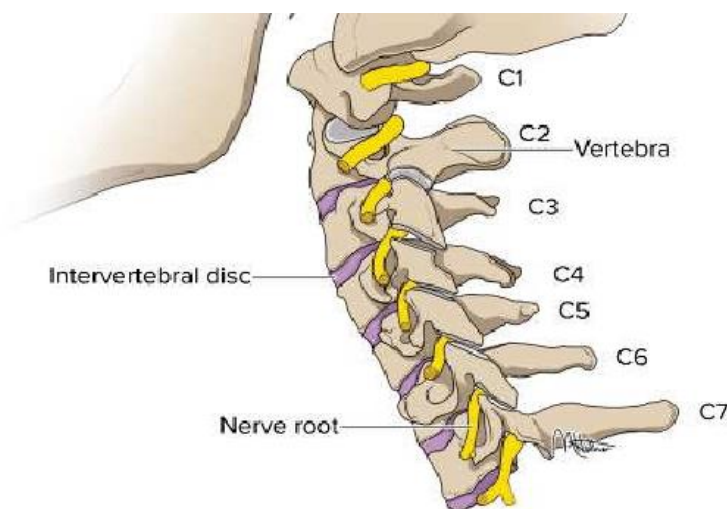
1. Uvod	1
2. Anatomija cervikalne kralježnice	2
3. Degenerativne bolesti cervikalne kralježnice	4
3.1. Cervikalni sindrom.....	5
3.2. Cervikobrahijalni sindrom	5
3.3. Cervikocefalni sindrom.....	6
4. Cervikobrahijalni sindrom	7
5. Liječenje	10
5.1. Konzervativno liječenje	10
5.1.1. Lijekovi.....	10
5.1.2. Imobilizacija	11
5.1.3. Trakcija	11
5.1.4. Primjena hladnoće - krioterapija.....	12
5.1.5. Ostale metode fizikalne terapije	12
5.2. Kirurško liječenje	12
6. Kineziterapija	14
6.1. Aktivne vježbe	14
6.1.1. Aktivne nepotpomognute i potpomognute vježbe	14
6.1.2. Aktivne vježbe s otporom.....	16
6.2. Izometričke vježbe	18
6.3. Vježbe istezanja	21
7. Zaključak	24
8. Literatura	25
9. Prilozi	27

1. UVOD

Vratni bolni sindromi nalaze se među najčešćim bolnim sindromima koji se javljaju kod čovjeka današnjice. Moderan način života podrazumijeva svakodnevno dugotrajno sjedenje pred računalom, manjak fizičke aktivnosti i stres. Suvremeni sjedilački način života i sve manja količina fizičke aktivnosti u svakodnevici neki su od faktora koji potiču promjene građevnih elemenata kralježnice i rezultiraju pojavom bolnih sindroma kao što je cervikobrahijalni sindrom. Cervikobrahijalni sindrom karakterističan je po difuznoj boli koja proizlazi iz vratne kralježnice do gornjeg uda u projekciji na određene dermatome (Bolouhsi, 2006). Najčešći uzroci ovog sindroma su hernijacija intervertebralnog diska cervikalne kralježnice te cervikalna spondiloza (Tuttle & Chutkan, 2014). Važno je na vrijeme prepoznati i razlikovati simptome cervikobrahijalnog sindroma od ostalih stanja sa sličnim simptomima kako bi se na vrijeme započelo s odgovarajućim liječenjem. Ovaj rad fokusirat će se na liječenje cervikobrahijalnog sindroma kineziterapijskim vježbama prilikom neoperativnog (konzervativnog) i postoperativnog liječenja.

2. ANATOMIJA CERVİKALNE KRALJEŽNICE

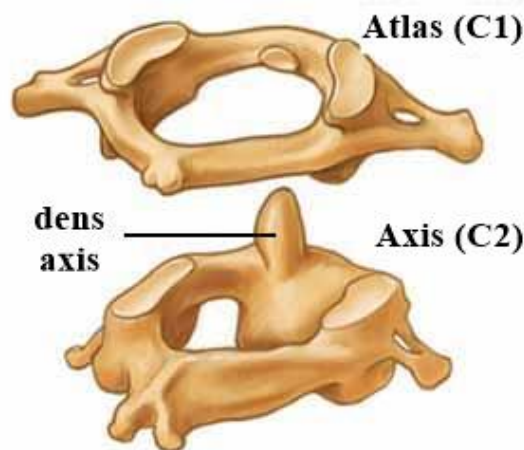
Cervikalna ili vratna kralježnica najpokretljiviji je dio kralježnice. Cervikalnih kralježaka ima sedam (C1-C7) te predstavljaju početni dio kralježnice na koji se oslanja glava (Slika 1). Ima dvije glavne regije, a to su gornja (C1-C2) i donja (C3-C7) cervikalna kralješnica. Cervikalni kralješci imaju anatomski obilježja zajednička svim kralješcima, ali i svoje specifičnosti. Trup je masivan, a oblik se razlikuje ovisno o skupini kojoj pripada. Trup je na stražnjoj strani udubljen, a na prednjoj izbočen. Sa stražnje strane trupa nadovezuje se luk kralješka svojim čvrstim korijenom. S lukova je prema nazad izbočen šiljasti nastavak koji služi za hvatište svezama i mišićima kralježnice. S kralježničkih lukova se na svakoj strani prema lateralno, straga i malo gore pruža po jedan poprečni nastavak te oni služe kao poluge dubokim leđnim mišićima pomažući njihovom djelovanju na kralježnicu. Na prijelazu korijena u luk prema gore i prema dolje ide na svakoj strani po jedan zglobni nastavak koji nosi zglobne plohe za zglob sa susjednim kralješcima. Iznad i ispod korijena kralježničkog luka nalazi se po jedna udubina od kojih je jedna plića i jedna dublja. Kralježnički urezi dvaju susjednih kralježaka omeđuju otvor kojim prolaze krvne žile i živci. Otvor kralješka omeđen je sprijeda trupom, sa strane korijenom, a straga pločicom luka kralješka. Otvori poredani jedan iznad drugoga tvore kanal u kojem je smještena leđna moždina.



Slika 1. Cervikalna kralježnica

(Izvor: [Cervical spine anatomy. 9 | Download Scientific Diagram \(researchgate.net\)](#))

Anatomija i funkcija prva dva cervikalna kralješka se razlikuje od ostalih. Prvi kralježak naziva se atlas ili nosač (C1) koji nosi lubanju i koji je poseban po tome što nema trup i šiljasti nastavak. Drugi kralježak naziva se axis ili obrtač (C2), ima dva trupa od kojih je jedan vlastiti, a drugi je pripadao atlasu (dens axis), ali je srastao s axisom i on je odgovoran za rotaciju glave (Krmpotić-Nemanić & Marušić, 2004).



Slika 2. Atlas i axis

(Izvor: [Symptoms of Rheumatoid Arthritis \(spineuniverse.com\)](http://Symptoms of Rheumatoid Arthritis (spineuniverse.com)))

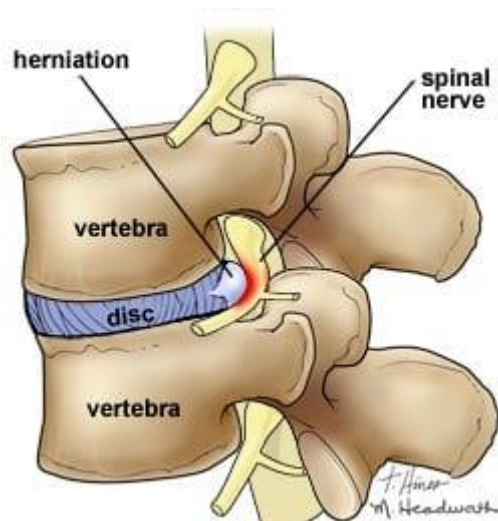
Preostali vratni kralješci su slični jer imaju ovalni trup, trokutasti vertebralni otvor, rascijepljen šiljasti nastavak i otvore u poprečnim nastavcima. Od njih se razlikuje sedmi vratni kralježak koji ima dug i nerascijepljen nastavak. Između dvaju trupova kralješka umetnut je intervertebralni disk (vezivno-hrskavična ploča) koji pruža potporu kralježnici prilikom pokreta. Cervikalna kralježnica ima ukupno 5 diskova, a između atlasa i axisa ne postoji disk. Intervertebralni disk sastoji se izvana od vezivnog prstena (anulus fibrosus), mekane pulpozne jezgre iznutra (nucleus pulposus) što omogućuje gibanje među kralješcima i apsorpiranje mehaničke energije pod opterećenjem. Starenjem pulpozna jezgra (nucleus pulposus) gubi vodu i elastičnost te disk postaje tanji. Pri fleksiji pulpozna jezgra se giba prema natrag. Ako je vezivni prsten (anulus fibrosus) stanjen u stražnjem ili lateralnom dijelu, jezgra može probiti prsten i izbočiti se u kralježnički kanal. Tako nastaje hernija ili protruzija (izbočenje) intervertebralnog diska. Tamo može pritisnuti kralježničku moždinu ili spinalni živac na izlasku iz kralježničkog kanala (Krmpotić-Nemanić & Marušić, 2004).

3. DEGENERATIVNE BOLESTI CERVIKALNE KRALJEŽNICE

Degenerativne promjene cervikalne kralježnice su najčešći uzročni čimbenik bolnih sindroma. Degenerativne promjene započinju dosta rano, čak i prije tridesetih godina života. Najprije se javljaju na intervertebralnom disku kao biokemijske promjene. Pulpozna jezgra postaje manje elastična, smanjuje se njezina veličina, na pojedinim vlaknima fibroznog tkiva nastaju pukotine i rupture te se sužava intervertebralni prostor. Degenerativno promijenjen intervertebralni disk zbog smanjenog vezivanja vode u pulpoznoj jezgri postaje neelastičan i slabije djeluje kao amortizer pritiska.

U etiologiji značajno mjesto zauzimaju posttraumatske ozljede (npr. trzajna ozljeda cervikalne kralježnice), nepravilna postura, dugotrajno sjedenje, uredski rad za računalom koji vrlo često rezultira prenaprezanjem mišića uz kralježnicu. Također, tu pripadaju i svakodnevno ponavljane mikrotraume i tjelesna neaktivnost. Sve su ovo čimbenici koji stvaraju povoljne uvjete za razvoj degenerativnih promjena. Razlikuju se vertebralni i vertebrogeni sindromi.

Vertebralni bolni sindromi se očituju bolovima koji se odnose na onaj dio kralježnice koji je degenerativno promijenjen i bolovi se pritom ne šire u udaljene regije. Tu se ubraja cervikalni sindrom. Vertebrogeni bolni sindromi su nazvani ovako jer im je uzrok boli u degenerativnim promjenama kralježnice, ali se očituju podalje od nje. Oni nastaju stoga što protrudirana (gdje hrskavični prsten nije potpuno pukao) ili prolabirana (gdje je prsten puknuo) jezgra diska prodre prema kralježničkom kanalu ili otvoru između kralježaka pa nastaje podražaj ili pritisak na korijen spinalnog živca u tom segmentu (Slika 3). Tada dolazi do širenja bolova duž čitavog živčanog spleta (kroz ruku ili nogu, ovisno o mjestu nastanka). Tako nastaje cervikobrahijalni bolni sindrom pri degenerativnim promjenama na donjoj vratnoj kralježnici. Među vertebrogene sindrome vratne kralježnice također se ubraja i cervikocefalni sindrom (Jajić & Jajić, 2008).



Slika 3. Pritisak na korijen spinalnog živca

(Izvor: [Cervical Radiculopathy Can Cause Neck Pain, Stiffness, And Neuropath](http://premierneurologycenter.com)
(premierneurologycenter.com))

3.1. Cervikalni sindrom

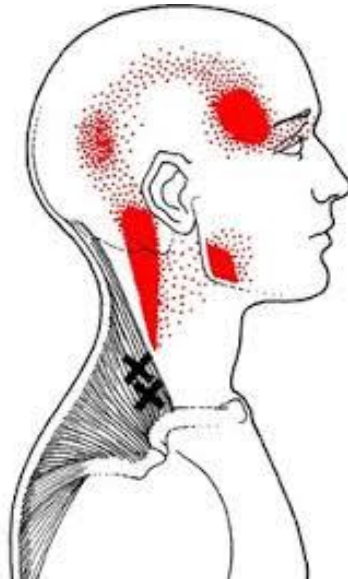
Cervikalni sindrom se prezentira s oštrom ili tupom boli u medijalnoj liniji vratne kralježnice. Bol se može širiti prema ramenima, lopaticama i prednjem dijelu prsnog koša, a udružen je s napetošću paravertebralne muskulature te bolnom i ograničenom pokretljivošću vrata (Bašić & Lisak, 2017).

3.2. Cervikobrahijalni sindrom

Cervikobrahijalni sindrom karakterizira pojava radikulopatske/neuropatske boli koja se širi iz vrata u ramena i ruke, a praćena je senzornim poremećajima u zahvaćenim dermatomima, uz uglavnom očuvanu motoriku te uz ograničenu, bolnu pokretljivost u vratu i ramenu te spazam muskulature. Uz radikulopatsku bol javlja se i nociceptivna bol u području vratne kralježnice. Kod bolesnika s cervikobrahijalnim sindromom radikulopatski simptomi se razvijaju u C5 – C6 i C6 – C7 segmentu (Bašić & Lisak, 2017).

3.3. Cervikocefalni sindrom

Cervikocefalni sindrom najčešće nastaje kao posljedica iritacije ili kompresije živčanih korijenova C1-C3. Glavni simptom je unilateralna paroksizmalna glavobolja, osobito jaka u okcipitalnom dijelu. Karakteristike su: bol u gornjem stražnjem dijelu vrata, bol se širi u sljepoočnice i prema čelu, šum u ušima ili smetnje ravnoteže, bol u području lica, zamagljen vid, osjećaj pritiska i otečenosti kože tog dijela glave, mučnina i povraćanje, kompresija arterije vertebralis i bolnost regionalnih mišića. U podlozi cervikocefalnog sindroma je oštećenje malog zgloba između C2 i C3 kralješka (Bašić & Lisak, 2017).

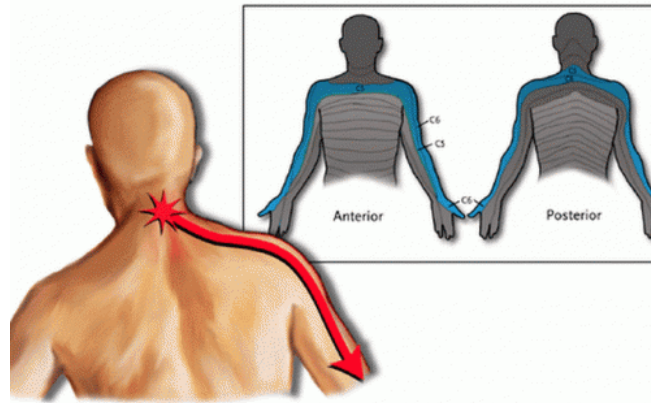


Slika 4. Cervikocefalni sindrom

(Izvor: [Cervicalgia – Fisioiama](#))

4. CERVIKOBRAHIJALNI SINDROM

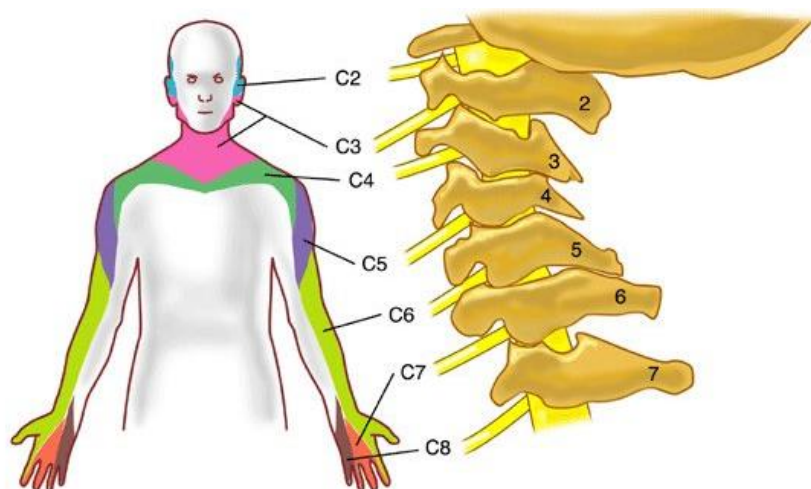
Cervikobrahijalni sindrom ili cervikalna radikulopatija karakterističan je po difuznoj boli koja se javlja od vratne kralježnice do gornjeg ekstremiteta u projekciji na određene dermatome. Bolovi u vratnoj kralježnici su praćeni neurološkim simptomima zbog kompresije živčanih korijena, koji su obično posljedica stenoze živčanih kanala ili prolapsa diskusa (Bolouhsi, 2006). Bolovi se mogu širiti u jednu ili obje ruke, sve do prstiju. Mogu se pojaviti i trnci u prstima i duž ruke, smanjena ili povećana osjetljivost kože i gubitak snage u ruci (Šljivo, 2014) (Slika 5).



Slika 5. Cervikobrahijalni sindrom

(Izvor: [Cervicobrachial Syndrome, a Painful Neck and Arms - Step To Health](#))

Glavna je tegoba bol koja se širi kroz cijelu ruku. Bol može biti izolirani znak ili se pojavljuje s parestezijama u rukama, najčešće i najintenzivnije u prstima šaka (Jajić & Jajić, 2007). Bolovi se obično pojačavaju tokom noći gdje se pacijenti često bude iz sna, a obično su prisutni i pri buđenju ujutro. Bol se širi u gornji ekstremitet, duž ulnarne ili radijalne granice ruke i podlaktice, a može i zahvatiti cijelu ruku, samo šake, ili dio šake. Aktivnost koja uključuje podizanje gornjih ekstremiteta obično pogoršava nelagodu i bolove. Parestezije u području ramena i lateralne strane lakta ukazuju na probleme u području C4 i C5 živčanih korijena. Palac je obično C6, srednji prst je C7, mali prst C8, medijalni dio podlaktice Th1 te aksila Th2 dermatom (Syversen, 2013) (Slika 6).



Slika 6. Parestezija prema spinalnom segmentu

(Izvor: Syversen, 2013. Cervicobrachial Syndrome)

Najčešće cervikobrahijalni sindrom uključuje intervertebralni disk između C5 - C6, te utjecaj na korijen živca C6 (C6 sindrom). Nakon toga slijede prostori između intervertebralnih diskova C6 - C7 i C7 - Th1. Sindromi iritacije korijena živca C3 (C2 - C3 segment) i C4 (C3 - C4 segment) vrlo su rijetki.

Sindrom četvrtog korijena cervikalnog živca rezultat je patoloških promjena koje se javljaju na razini između C3 - C4. Može uzrokovati bol u donjem dijelu vrata koja se širi u gornji dio ramena i natrag prema lopatici. Romboidni mišić, trapezius i mišići podizači lopatice inervirani su djelomično četvrtim cervikalnim živcem. Živčani korijeni trećeg, četvrtog i petog cervikalnog živca inerviraju dijafragmu. Zahvaćenost ova tri korijena može dovesti do slabosti i smanjene pokretljivosti dijafragme.

Sindrom C5 je relativno rijedak, udio mu je 4,1% od ukupnog broja sindroma (Syversen, 2013). Proizlazi iz patoloških promjena na razini C4 - C5. Često je javljaju se trnci, gubitak osjeta i lokalizirana bol u ramenu. Gubitak osjeta slijedi senzornu distribuciju petog cervikalnog živca koja se nalazi iznad vrha ramena uzduž središnjeg dijela i proteže se lateralno do središnjeg dijela ruke. Glavni motorni deficit je zahvaćenost nadgrebenog mišića (supraspinatusa) i mišića ramena (deltoida) s oslabljenom abdukcijom ramena. Također se

može pojaviti slabost klavikularne glave velikog prsnog mišića (m. pectoralis major), m. biceps brachi i podgrebenog mišića (m. infraspinatus). Može biti smanjen refleks prsnog mišića (pectoralisa) i bicepsa, koji su inervirani petim i šestim cervikalnim živcem.

Kompresija šestog cervikalnog živčanog korijena posljedica je hernije diska ili cervikalne spondiloze na C5 - C6 razini. Najveći postotak (36,1%) cervikobrahijalnog sindroma događa se zbog lezije segmenta C5 – C6 (Syversen, 2013). Pacijenti se žale na bol i/ili ispad osjeta koji se širi od vrata prema lateralnoj strani bicepsa preko lateralnog dijela podlaktice na dorzum šake do područja između palca i kažiprsta, pa sve do vrhova prstiju. Čest je motorički deficit ekstenzora ručnog zgloba i bicepsa. Također, može biti prisutna slabost supinatora, mišića oblog pronatora (m. pronator teres) i troglavog mišića nadlaktice (m. triceps brachi). Refleksi brahioradialisa i bicepsa mogu biti smanjeni ili odsutni.

Sindrom C7 je drugi najčešći, čini 34,6% od ukupnog broja cervikobrahijalnih sindroma (Syversen, 2013). Uzrokovan je degenerativnim promjenama na razini C6 - C7. U pacijenata može biti prisutna bol i ispad osjeta koji se šire preko stražnje strane ramena, tricepsa, dorzolateralne strane podlaktice i preko dorzuma srednjeg prsta. Slabost tricepsa može biti značajna, ali i često neprimijećena od strane pacijenta. Latissimus dorsi (najširi leđni mišić), mišići fleksori ručnog zgloba te ekstenzori prstiju također mogu biti zahvaćeni. U sindromu C7, refleks tricepsa može biti smanjen ili odsutan.

Kompresija korijena živca na razini C7 - Th1 uzrokuje radikulopatiju osmog korijena cervikalnog živca. To se obično očituje simptomima koji se javljaju duž medijalne strane ruke sve do zadnja dva prsta. Utrnulost obično uključuje i palmarnu i dorzalnu stranu zadnja dva prsta i medijalnog dijela šake, može se širiti proksimalno prema ručnom zglobu i medijalnoj polovici podlaktice. Za razliku od Th1 radikulopatije, osjetni ispadi uzrokovani C8 živčanim korijenom ne šire se u aksilu. C8 živčani korijen inervira male mišiće šake, osobito interosealne te fleksore i ekstenzore ručnog zgloba i prstiju s izuzetkom mišića fleksora i ekstenzora carpi radialis (radijalnog ispružача zapešća). Stoga se pacijenti žale na poteškoće korištenja ruku za obavljanje svakodnevnih životnih aktivnosti.

5. LIJEČENJE CERVIKOBRAHIJALNOG SINDROMA

Liječenje cervikobrahijalnog sindroma trebalo bi biti konzervativno i ovisno o simptomima (Sucher, 2009). U slučajevima gdje konzervativno liječenje ne pridaje značajnog efekta i gdje bol dugo traje, potrebna je operacija. Primarni cilj liječenja cervikobrahijalnog sindroma jest u što većoj mjeri smanjiti bol i vratiti funkciju, no isto tako i poboljšati mišićnu slabost te prevenirati povratak simptoma (Syversen, 2013). Liječenje se može podijeliti na akutno i kronično, te na konzervativno i operativno.

5.1. Konzervativno liječenje

Konzervativno liječenje uključuje kombinaciju oralnih analgetika, oralnih glukokortikoida, modifikaciju ponašanja, primjenu cervikalne trakcije, imobilizacije vrata te ostalih modaliteta fizikalne terapije od kojih bitnu stavku predstavlja kineziterapija. Konzervativni pristup treba pokušati kod svakog bolesnika s novonastalom radikulopatijom i odsutnosti simptoma značajnog motoričkog deficita i mijelopatije (Kaselj, 2018). Ishodi konzervativnog liječenja su se u 90% slučajeva pokazali dobri do odlični (Iyer, 2016). U akutnoj fazi kada su bolovi intenzivni, a kralježnica ukočena indicirano je mirovanje i odmor. Liječenje može započeti sa lokalnim hlađenjem, nesteroidnim protuupalnim lijekovima (NSAR), smanjenjem sile kompresije na živčani korijen relativnim odmorom izbjegavajući pozicije koje pojačavaju simptome, manualnom trakcijom i ukoliko je potrebno, mehaničkom trakcijom (Bolouhsi, 2006). Također, može se koristiti ovratnik za vrat. Nadalje, tokom noći može biti od pomoći ortopedski jastuk kod zadržavanja vrata u neutralnoj poziciji. Kako bi se smanjila bol i simptomi može se koristiti manualna, i ukoliko je potrebna, mehanička trakcija. Za neoperativno liječenje bitno je da se počne što ranije, tj. pri pojavi prvih simptoma. Tu se najčešće i griješi, jer se prvim simptomima obično ne poklanja dovoljna pozornost. Pristup neoperativnom liječenju zasniva se na ovim načelima: ublažavanje boli i kontrola upale, pospješivanje cijeljenja, kontrola daljnje aktivnosti (Pećina, 2001).

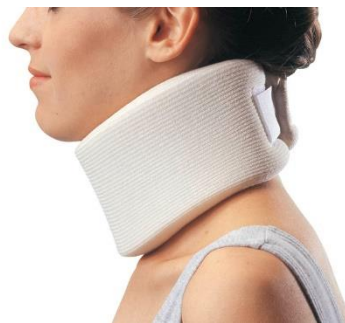5.1.1. Lijekovi

Kategorije lijekova koji se koriste za primarno liječenje cervikobrahijalnog sindroma uključuju nesteroidne protuupalne lijekove (NSAR), mišićne relaksanse, opioidne analgetike,

oralne glukokortikoide, topičke agense, antidepresive, antikonvulzive i acetaminofen (Kaselj, 2018). NSAR su prva linija liječenja za mnoga stanja cervikalne kralježnice. Imaju protuupalni, analgetski i antipiretski učinak, a smanjenje upale je važno u liječenju cervikobrahijalnog sindroma. Mišićni relaksansi nisu učinkovitiji od NSAR lijekova i imaju više nuspojava. Opioidni analgetici smiju se koristiti samo neko određeno vrijeme. Antidepresivi su se pokazali uspješni u smanjenju radikularne boli i poboljšanju spavanja.

5.1.2. Imobilizacija

Imobilizaciju i rasterećenje vratne kralježnice potiče se korištenjem Schanzovog ovratnika (Slika 7). On povećava intervertebralni prostor, smanjuje pritisak na korjenove živaca te zadržava toplinu u području vrata, smanjuje bol i relaksira paravertebralne mišiće. Iako rana imobilizacija može pomoći u sprječavanju upale, mora se paziti s dugotrajnijom primjenom imobilizacije (više od 1-2 tjedna), jer može dovesti do slabljenja i atrofije mišića vrata.

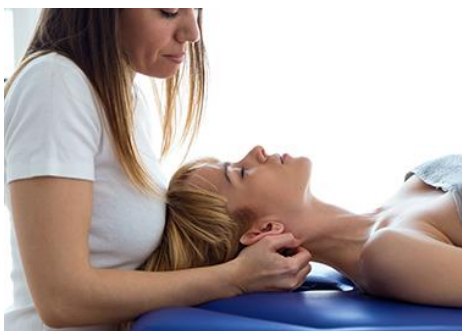

Slika 7. Schanzov ovratnik

(Izvor: [Ortopedia Marrero](#))

5.1.3. Trakcija

Cervikalna trakcija može biti primjenjena manualno ili mehanički. Ako se radi o protruziji intervertebralnog diska, indicirana je trakcija kojom se postiže proširenje intervertebralnog prostora, smanjenje iritacije spinalnih korjenova, uklanjanje boli i ostalih simptoma, te sprječavanje razvoja adhezija. Trakcija se provodi kontinuirano ili intermitentno. Treba djelovati uzduž osi kralježnice što se postiže namještanjem bolesnika u položaj ispružene vratne lordoze. Trakcija može pomoći kod opuštanja stisnutih mišića, ali nije ljekovita i ne bi se trebala smatrati primarnom metodom liječenja (Johnson, 1955).



Slika 8. Manualna cervikalna trakcija

(Izvor: [Modalities and Manual Therapy in NYC | Excel Physical Therapy \(excelpt.nyc\)](https://www.excelpt.nyc/))

5.1.4. Primjena hladnoće – krioterapija

Krioterapija se uglavnom primjenjuje kao kriomasaža, odnosno masaža ledom tijekom nekoliko minuta do izazivanja hiperemije, ili pomoću ledenih obloga (posebni jastučići punjeni gelom za hlađenje). Postoje i posebni kriogelovi i kriosprejevi za lokalnu primjenu na sve paravertebralne mišiće. Krioterapija se primjenjuje radi usporavanja upalnog odgovora usporenjem metaboličkih procesa. Smanjuje se i neuronalna ekscitabilnost (usporenje brzine provođenja) kao i mišićni spazam. Stoga se krioterapija preporučuje naročito prvih nekoliko dana u akutnim bolovima, i to u trajanju 15-tak minuta više puta dnevno (Dubravica, 2002).

5.1.5. Ostale metode fizikalne terapije

Pod ostale metode fizikalne terapije kod konzervativnog liječenja cervikobrahijalnog sindroma ubrajaju se i fototerapija, TENS, inferentne i dijadinamske struje te galvanizacija. Nadalje, sukladno indikacijama mogu se koristiti i terapijski ultrazvuk te dijatermijske procedure. Osim fizikalnih procedura u obzir dolaze i manualne tehnike poput mekotkivnih tehnika (klasična ručna masaža, ručna limfna drenaža i sl.) ili tehnike manipulacije i mobilizacije zglobova (Jajić & Jajić, 1997).

5.2. Operativno liječenje

Operativno liječenje cervikobrahijalnog sindroma indicirano je kada sve konzervativne metode nisu bile uspješne u smanjenju boli, dakle kod neizlječive ili dugotrajne boli (Kuijper i sur., 2009). Koriste se metode poput mobilizacije dvaju korpusa kralježaka koštanim

presatkom, fasetektomija, adhezioliza, laminektomija). U tim se slučajevima provodi preoperativna i postoperativna terapijska gimnastika, i to u oba slučaja izometričke vježbe za vratne mišiće, za mišiće ramenog obruča, ruku pa čak i nogu. Za cervikalnu radikulopatiju, u odsutnosti mijelopatije, operacije se preporučuju u bolesnika koji imaju disfunkcije povezane s korijenom živca (bol, ispad osjeta, slabost) najmanje 6 tjedana, koji imaju potvrđenu kompresiju korijena naprednim slikovnim metodama i kod kojih nije uspio neoperativni oblik liječenja. Osnovni je cilj rehabilitacije nakon operacije na kralježnici postizanje potpunog opsega pokreta s mogućnošću ponavljanja pokreta bez boli odnosno postići bezbolnu pokretljivost vratne kralježnice u očekivanoj amplitudi pokreta: inklinacija 40-45°, reklinacija 40-45°, lateralna fleksija 40-45°, i rotacija 70-90°, bez izazivanja neurološkog deficita. Također, cilj je i ojačati muskulaturu vrata (Uremović, 2018). Zatim se pokušava postupnim povećavanjem otpora postići oporavak muskulature i time dovesti funkciju kralježnice u prethodno stanje.

6. KINEZITERAPIJA

Sa kineziološkog gledišta kineziterapija sadrži elemente primijenjene kineziologije, gdje operatori služe u procesu terapije. Njena primjena u liječenju traje od akutne faze pa do potpunog oporavka pacijenta, u nekim slučajevima i nakon oporavka sa smislom prevencije i ponovnog povratka ozljede (Maravić & Ciliga, 2016).

Cilj kineziterapije je procesom vježbanja i rehabilitacije poslije bolesti ili ozljede osobi olakšati vraćanje u prirodni način života odnosno u što većoj mjeri smanjiti bol i vratiti funkciju. Pokretom kao osnovnim kineziološkim operatorom djeluje se terapijski u obliku stimulacije mišića. Cilj ovog rada je prikazati kineziterapijske vježbe u procesu rehabilitacije kod cervikobrahijalnog sindroma.

Jednom kad su upala i bol kontrolirani, terapija bi trebala ići u smjeru povratka punog opsega pokreta (ROM) i fleksibilnosti mišića vrata i ramena. Tehnika postizometrične relaksacije mišića (PIR) može se koristiti kako bi se uklonile trigger točke i mišićni spazam. Tehnika proprioceptivne neurofacilitacije (PNF) se može koristiti za opuštanje i jačanje mišića (Bolouhssi, 2006).

Kako se opseg pokreta i fleksibilnost poboljšavaju, trebalo bi se započeti sa istežanjem vratnih mišića sa izometričnim vježbama uključujući fleksiju, ekstenziju, lateralnu fleksiju i rotaciju. Trening jačanja može napredovati s vježbama cervikalne stabilizacije s otporom ruke. Sve vježbe trebaju se izvoditi bez boli.

Prije započinjanja kineziterapije treba obaviti ocjenu stanja, mjerenje mišićne snage manualnim mišićnim testom ili dinamometrijom, mjerenje opsega pokreta i eventualno elektromiografiju. Da bi se vježbe učile s uspjehom, moraju biti jednostavne. Pacijent može razumjeti jednostavne pokrete, a komplicirane mora učiti tako da svladava dio po dio vježbe. Pismena objašnjenja ili upute za pojedine vježbe mogu biti od velike koristi. Usmeno opisivanje vježbi nije dovoljno za razumijevanje i prihvaćanje. Dalje treba objasniti izvršavanje pokreta, tj. pun opseg pokreta, vraćanje na početni položaj i odmor između vježbi. Svaki se pokret mora opisati pacijentu, zatim pokazati i potom pustiti da ga on izvede. U početku vježbe pacijenta treba voditi i pomagati mu pri izvođenju. Katkad mu treba objasniti potrebu izvođenja vježbi i pri tome ga ohrabriti i poticati. Vježbanje treba započeti laganim vježbama, a postupno se ide prema težim vježbama (Jajić i sur. 2008).

Ovisno o razini neuromišićne inervacije i snage razlikuju se tri oblika kretnji koje se primjenjuju u kineziterapiji: pasivna kretnja, potpomognuta kretnja i aktivna kretnja. Pasivne vježbe treba izbjegavati jer one potiču razvoj protektivnog mišićnog spazma, a dati prednost aktivnim, izometričnim ili statičnim vježbama i aktivnim izometričnim vježbama s otporom (Anić, 2018).

6.1. Aktivne vježbe

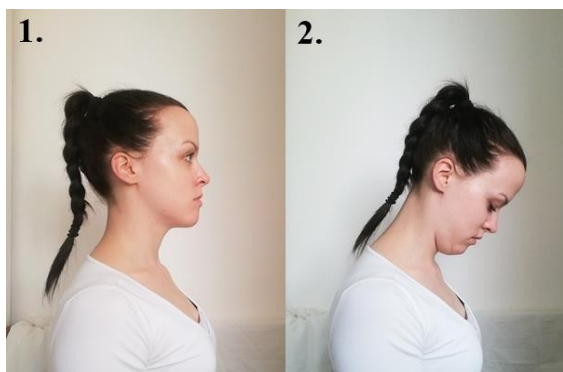Aktivne kretnje rezultat su voljnih mišićnih aktivnosti. Njihova primjena počinje kada je mišićna snaga na toj razini da može savladati silu težu. Aktivne vježbe su prvi korak u motornoj reedukaciji, odnosno, ponovnom razvijanju tjelesnih sposobnosti. Aktivne vježbe, s obzirom na razinu mišićne snage koju pacijent ima, dijele se na: aktivne potpomognute vježbe – koje se primjenjuju kada je mišićna snaga slaba ili nedovoljna za savladavanje sile teže te se potpomažu pridržavanjem od strane kineziterapeuta, pomoću drugog ekstremiteta (ruke) itd.; aktivne nepotpomognute vježbe – izvode se kada je mišić u stanju savladati silu težu bez većeg napora; i aktivne vježbe s otporom – primjenjuju se kada je mišić u fazi da može savladati, osim sile teže, i vanjski otpor. Aktivan pokret je glavni segment kineziterapije (Kosinac, 2002.)

6.1.1. Aktivne nepotpomognute i potpomognute vježbe

U nastavku će biti opisani neki primjeri kineziterapijskih vježbi koje su primjenjive kod cervikobrahijalnog sindroma.

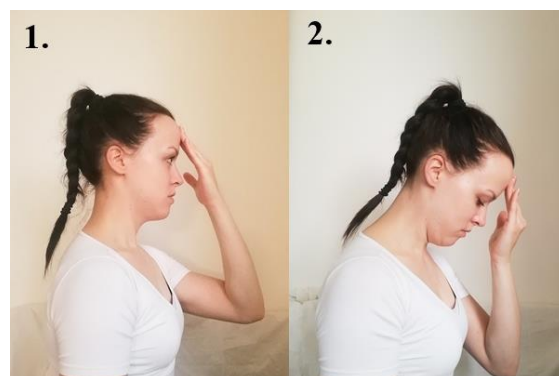Vježba 1. Aktivna cervikalna fleksija – nepotpomognuta i potpomognuta

Sjesti na stolicu, držati vrat, ramena i trup uspravno. Sagnuti glavu prema naprijed, bradom prema prsima. Zadržati 5 sekundi pa ponoviti pokret (Slika 9). Ukoliko se radi o potpomognutoj vježbi, pacijent s prstima na čelu pridržava glavu odnosno olakšava si izvođenje pokreta (Slika 10).



Slika 9. Aktivna nepotpomognuta cervikalna fleksija

(Izvor: izrada autora)

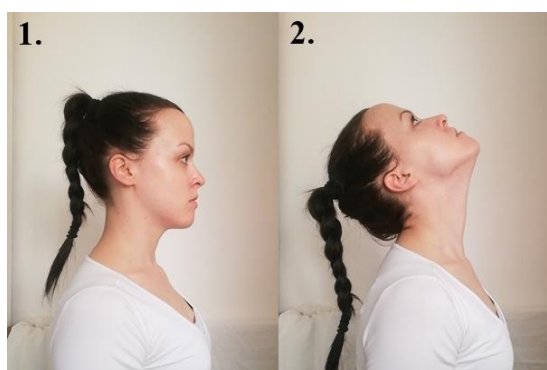

Slika 10. Aktivna potpomognuta cervikalna fleksija

(Izvor: izrada autora)

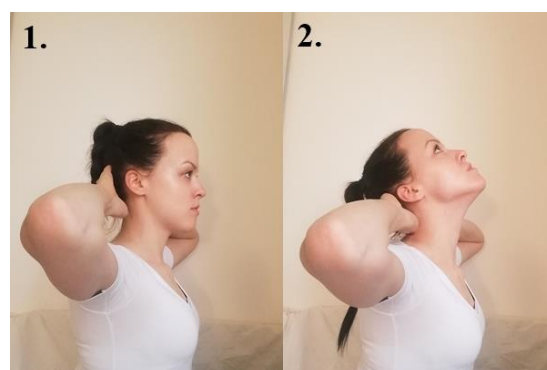Vježba 2. Aktivna cervikalna ekstenzija – nepotpomognuta i potpomognuta

Sjesti na stolicu, držati vrat, ramena i trup uspravno. Nagnuti glavu iza, brada prema stropu (Slika 11). Ukoliko se radi o potpomognutoj vježbi, pridržavati glavu s obje ruke postavljene na stražnji dio glave te si tako olakšati izvođenje pokreta (Slika 12). Pokret ponoviti nekoliko puta.



Slika 11. Aktivna nepotpomognuta cervikalna ekstenzija

(Izvor: izrada autora)



Slika 12. Aktivna potpomognuta cervikalna ekstenzija

(Izvor: izrada autora)

Vježba 3. Aktivna cervikalna lateralna fleksija – nepotpomognuta i potpomognuta

Sjesti na stolicu, držati vrat, ramena i trup uspravno. Nagnuti glavu u desnu/lijevu stranu, uho prema ramenu (Slika 13). Ukoliko se radi o potpomognutoj vježbi, rukom pridržavati glavu sa strane na koju se nagine te si na taj način pomoći u izvođenju pokreta (Slika 14). Pokret ponoviti nekoliko puta.



Slika 13. Aktivna cervikalna lateralna fleksija

(Izvor: izrada autora)

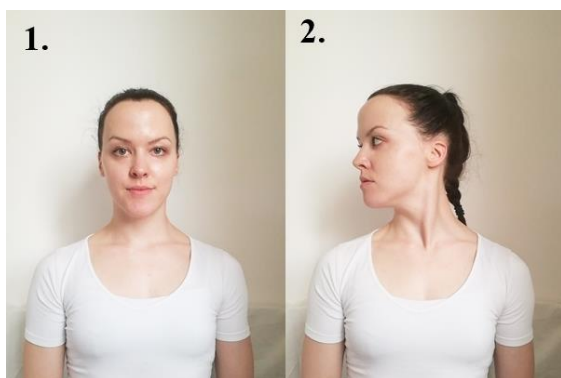

Slika 14. Aktivna potpomognuta cervikalna lateralna fleksija

(Izvor: izrada autora)

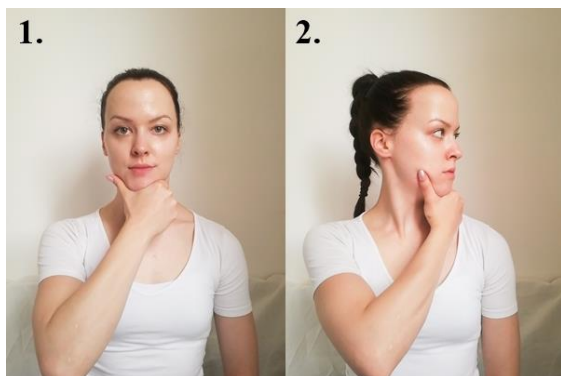Vježba 4. Aktivna cervikalna rotacija – nepotpomognuta i potpomognuta

Sjesti na stolicu, držati vrat, ramena i trup uspravno. Rotirati glavu u desnu/lijevu stranu te vratiti u početni položaj i ponoviti (Slika 15). Ukoliko se radi o potpomognutoj vježbi, glavu pridržavati rukama za bradu te si tako olakšati izvođenje pokreta (Slika 16). Pokret ponoviti nekoliko puta.



Slika 15. Aktivna cervikalna rotacija

(Izvor: izrada autora)



Slika 16. Aktivna potpomognuta cervikalna rotacija

(Izvor: izrada autora)

6.1.2. Aktivne vježbe s otporom

Aktivne vježbe s otporom primjenjuju se kad je mišić sposoban da svlada neki otpor. Te vježbe imaju veliko značenje jer samo mišićna kontrakcija koja mora svladati maksimalan otpor i gdje dolazi do aktivacije svih motoričkih jedinica dovodi do hipertrofije miofibrila, uspostave i povećanja mišićne snage i funkcije mišića. U nastavku će se dati primjeri nekih aktivnih vježbi s otporom koje su primjenjive kod cervikobrahijalnog sindroma.

Vježba 1. Aktivna cervikalna fleksija s otporom elastične trake

Sredinu elastične trake postaviti na čelo, a krajeve trake držati objema rukama sa svake strane malo iza glave. Traku vući rukama prema nazad istovremeno naginjući glavu prema naprijed (Slika 17).



Slika 17. Aktivna cervikalna fleksija s otporom elastične trake

Vježba 2. Aktivna cervikalna ekstenzija s otporom elastične trake

Sredinu elastične trake postaviti na stražnji dio glave, a krajeve trake držati objema rukama ispred glave. Traku vući prema naprijed istovremeno naginjući glavu iza (Slika 18).



Slika 18. Aktivna cervikalna ekstenzija s otporom elastične trake

Vježba 3. Aktivna cervikalna lateralna fleksija s otporom elastične trake

Sredinu elastične trake postaviti na desnu/lijevu stranu glave, jednom rukom uhvatiti krajeve trake. Traku vući u jednu stranu naginjući glavu u drugu (Slika 19).



Slika 19. Aktivna lateralna fleksija s otporom elastične trake

Vježba 4. Aktivna cervikalna rotacija s otporom elastične trake

Sredinu trake postaviti na stražnji dio glave, a krajeve traka prekrížiti preko čela držeći objema rukama. Rotirati glavu u stranu te istovremeno vući kraj trake u suprotnu stranu.



Slika 20. Aktivna cervikalna rotacija s otporom elastične trake


6.2. Izometričke vježbe

Izometričke vježbe su vježbe kod kojih se kontrahira mišić bez pokreta u zglobu i bez skraćivanja dužine mišića, a mišićna sila je jednaka vanjskoj sili. Koriste se u ranim fazama ozljeda, iz razloga što u većini slučajeva i ne postoji dovoljan opseg pokreta. Ove vježbe služe jačanju cervikalne kralježnice i vratne muskulature.

Nedostatak ove vrste mišićne kontrakcije je taj što ne rezultira pokretom pa samim tim nije prirodna i izaziva veliki umor prilikom izvođenja. Trajanje kontrakcije je od 5 do 10 sekundi, a među kontrakcijama ostavljamo dvostruko dužu pauzu kako bi se u mišiću mogao uspostaviti pravilan optok krvi (Šljivo, 2014). U nastavku se opisuje nekoliko prikladnih izometričkih vježbi za područje vratne kralježnice.


Vježba 1. Izometrička cervikalna fleksija

S otporom ruke: dlan postaviti na čelo i lagano gurati glavu u dlan istovremeno dajući otpor rukom (Slika 21). S otporom elastične trake: sredinu elastične trake postaviti na čelo držeći rukama krajeve trake. Traku vući prema nazad istovremeno gurajući glavu naprijed, zadržati vrat u neutralnoj poziciji (Slika 22).



Slika 21. Vježba izometričke cervikalne fleksije vrata s otporom ruke

(Izvor: izrada autora)

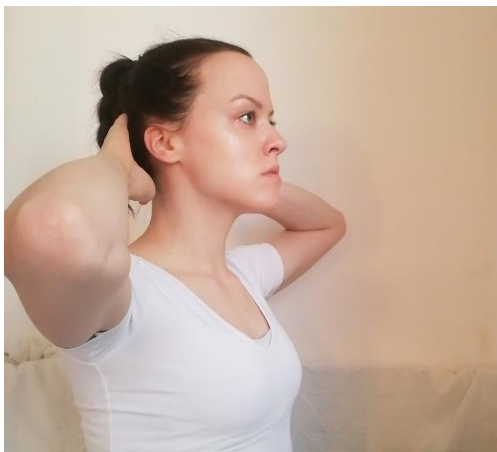


Slika 22. Vježba izometričke cervikalne fleksije vrata s otporom elastične trake

(Izvor: izrada autora)


Vježba 2. Izometrička cervikalna ekstenzija s otporom ruku i s otporom elastične trake

S otporom ruku: ruke prekrižiti na stražnji dio glave i gurati glavu u dlanove dajući otpor rukama (Slika 23). S otporom elastične trake: postaviti sredinu trake na stražnji dio glave. Rukama držati krajeve trake ispred glave u razini očiju. Traku vući prema naprijed istovremeno gurajući glavu iza, držati vrat u neutralnoj poziciji (Slika 24).



Slika 23. Vježba izometričke cervikalne ekstenzije vrata s otporom ruku

(Izvor: izrada autora)



Slika 24. Vježba izometričke cervikalne ekstenzije vrata s otporom elastične trake

(Izvor: izrada autora)


Vježba 3. Izometrička cervikalna lateralna fleksija s otporom ruke i elastične trake

S otporom ruke: postaviti dlan na desnu/lijevu stranu glave, iznad uha. Gurati glavu u dlan dajući otpor rukom (Slika 25). S otporom elastične trake: postaviti sredinu elastične trake na desnu/lijevu stranu glave, iznad uha. Rukom držati oba kraja trake. Opružiti lakat te povući traku u stranu. Paziti da otpor trake ne povuče glavu u stranu, držati vrat u neutralnoj poziciji (Slika 26).



Slika 25. Vježba izometričke cervikalne lateralne fleksije s otporom ruke

(Izvor: izrada autora)



Slika 26. Vježba izometričke cervikalne lateralne fleksije s otporom elastične trake

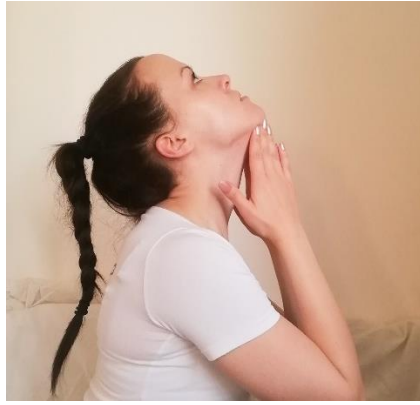(Izvor: izrada autora)

6.3. Vježbe istezanja

Ove vježbe se provode kada je smanjen opseg pokreta. Vrlo je važno pokrete izvoditi polagano, bez trzaja kako ne bi došlo do ozljede mišića. Potrebno je zadržati onaj položaj gdje pacijent osjeća blagu napetost mišića uz opuštanje ostatka tijela i pravilno disanje. Ako dođe do povećanja opsega pokreta od 5° to se smatra napretkom u procesu rehabilitacije. Ove vježbe se provode na početku i kraju terapije (Jajić i sur., 2008). Budući da su svi glavni vratni mišići uključeni u rotaciju vrata, prilično je jednostavno istezati vratne mišiće. Prvo razmatranje pri odabiru određenog istezanja vrata trebalo bi biti hoće li se veća ukočenost pojaviti kod fleksije ili ekstenzije. Jednom kada se postigne veća fleksibilnost bilo u fleksiji ili ekstenziji, tada se može dodati istezanje koje uključuje bočno kretanje (Nelson & Kokken 2007). U nastavku će se opisati nekoliko vježbi istezanja i opsega pokreta za vratnu kralježnicu.

Vježba 1. Istezanje fleksora vrata

Sjesti ili stati uspravno. Zabaciti glavu iza lagano gurajući bradu rukama prema gore. Zadržati položaj nekoliko sekundi. U ovoj vježbi najviše se isteže sternokleidomastoidni mišić, a manje m. longissimus capitis, m. semispinalis capitis, m. splenius capitis, skalenski mišić (Slika 27).



Slika 27. Istezanje fleksora vrata

(Izvor: izrada autora)

Vježba 2. Istezanje fleksora uz rotaciju

Sjesti ili stati uspravno. Staviti ruku na glavu sa strane te povući glavu u stranu prema ramenu. Zadržati položaj nekoliko sekundi. U ovoj vježbi najviše se isteže sternokleidomastoidni mišić, a manje m. longissimus capitis, m. semispinalis capitis, m. splenius capitis (Slika 28).



Slika 28. Istezanje fleksora vrata uz rotaciju

(Izvor: izrada autora)

Vježba 3. Istezanje ekstenzora vrata

Sjesti ili stati uspravno. Prekrižiti ruke na stražnji dio glave te sagnuti glavu prema dolje. Zadržati položaj nekoliko sekundi. Ovdje se najviše isteže gornji trapezni mišić, a manje m. longissimus capitis, m. semispinalis capitis, m. splenius capitis, skalenski mišić (Slika 29). U ovoj vježbi ne smije se dopustiti da gornji dio tijela padne prema naprijed (prema naprijed bi se trebao savinuti samo vrat) i treba biti svjestan položaja palaca. Za najbolje rezultate treba uprijeti palcima u meko tkivo, tik ispod baze lubanje (Berg, 2014).




Slika 29. Istezanje ekstenzora vrata

(Izvor: izrada autora)

Vježba 4. Istezanje ekstenzora vrata uz rotaciju

Sjesti ili stati uspravno. Staviti ruku na stražnji dio glave. Povuci glavu prema dolje u stranu, brada prema pazuhu. Zadržati položaj nekoliko sekundi. U ovoj vježbi najviše se istežu gornji trapezni mišić i sternokleidomastoidni mišić, a manje m. longissimus capitis, m. semispinalis capitis, m. splenius capitis, skalenski mišić (Slika 30). Kada se glava okrene pod kutom 45° i počne savijati prema naprijed, treba paziti da je sve u ravnini kako se mišić ne bi istežao pod pogrešnim kutom (Berg, 2014).



Slika 30. Istezanje ekstenzora vrata uz rotaciju

(Izvor: izrada autora)

7. ZAKLJUČAK

Degenerativne bolesti cervikalne kralježnice pogađaju sve veći broj ljudi u suvremenom svijetu koji podrazumijeva manjak fizičke aktivnosti i dugotrajno sjedenje pred računalom u neergonomskim položajima. Cervikobrahijalni sindrom uzrokuje bolove u vratu, ramenima i duž cijele ruke, a mogu se javljati i neurološki ispadi na područjima inervacije korijena spinalnog živca koji je najčešće zahvaćen degenerativnim promjenama na cervikalnoj kralježnici. Osim bolnih simptoma i neuroloških ispada, cervikobrahijalni sindrom često uzrokuje radnu nesposobnost, produljena bolovanja i smanjenje kvalitete života bolesnika. Terapija izbora za cervikobrahijalni sindrom je fizioterapija, a najvažniju komponentu upravo predstavljaju kineziterapijske intervencije. Kineziterapijom se može utjecati na smanjenje simptoma i poboljšanje stanja, kao što je moguće i prevenirati povratak simptoma. Vježbe koje se provode u kineziterapijskom tretmanu moraju biti bez boli i osjećaja nelagode. Izuzetno je važno kvalitetno educirati bolesnike o pravilnom i redovitom izvođenju vježbi. Pacijenti trebaju uvesti svakodnevnu fizičku aktivnost i raditi vježbe jačanja i istezanja vratne muskulature od kojih su neki primjeri prikazani u ovom radu.

8. LITERATURA

1. Jajić, I., Jajić Z. i sur. (2008). *Fizikalna i rehabilitacijska medicina: osnove i liječenje*. Zagreb, Medicinska naklada.
2. Jajić, I. & Jajić, Z. (1997). *Reumatske bolesti: fizikalna terapija i rehabilitacija*. Zagreb, Medicinska knjiga.
3. Uremović, M., Davila S. i sur. (2018). *Rehabilitacija ozljeda lokomotornog sustava*. Zagreb, Medicinska naklada.
4. Krmpotić-Nemanić, J., & Marušić, A. (2004). *Anatomija čovjeka*. Zagreb, Medicinska naklada.
5. Nelson, A., & Kokkonen, J. (2007). *Stretching anatomy*. Champaign, IL, Human kinetics.
6. Berg, K. (2014). *Terapijsko istezanje*. Zagreb, Znanje.
7. Kosinac, Z. (2002). *Kineziterapija sustava za kretanje*. Split: Sveučilište u Splitu.
8. Pećina, M. (2001). Sindromi prenaprezanja sustava za kretanje općenito. *Arhiv za Higijenu rada i Toksikologiju*, 52(4), 383-392.
9. Syversen, S. (2013). Cervicobrachial Syndrome. Charles University. Prague, Faculty of Physical Education and Sport. ([BPTX 2012 1 11510 0 328109 0 132090.pdf \(cuni.cz\)](#))
10. Anić, A. (2018). Fizioterapija cervikobrahijalnog bolnog sindroma (Doctoral dissertation, College of Applied Sciences "Lavoslav Ružička" in Vukovar. Department for Medical Studies). ([FIZIOTERAPIJA CERVIKOBRAHIJALNOG BOLNOG SINDROMA | Nacionalni repozitorij završnih i diplomskih radova ZIR \(nsk.hr\)](#))
11. Šljivo, I. (2014). Učinak izolirane kinezioterapije na funkcijski nalaz bolesnika s vertebrogenim bolnim sindromom vratne kralježnice (Doctoral dissertation, University of Split. University Department of Health Studies). ([UČINAK IZOLIRANE KINEZIOTERAPIJE NA FUNKCIJSKI NALAZ BOLESNIKA S VERTEBROGENIM BOLNIM SINDROMOM VRATNE KRALJEŽNICE | Nacionalni repozitorij završnih i diplomskih radova ZIR \(nsk.hr\)](#))
12. Kaselj, T. (2018). Cervikobrahijalni sindrom (Doctoral dissertation, University of Zagreb. School of Medicine. Chair of Physical Medicine and General Rehabilitation). ([Cervikobrahijalni sindrom | Dr Med - digitalni repozitorij Medicinskog fakulteta Sveučilišta u Zagrebu \(unizg.hr\)](#))

13. Bolouhxi Z.A. (2006). Cervicobrahcial syndrome (Bachelor Thesis, Faculty of Physical Education and Sport UK, Prague, Deaprtement of Physiotherapy). (https://dspace.cuni.cz/bitstream/handle/20.500.11956/771/BPTX_2004_2_11510_PF_ZB002_154855_0_49644.pdf?sequence=1)
14. Dubravica, M. (2002). Načela fizikalne terapije u liječenju cervikobrahijalnog sindroma. *Medix*, 41/42, 201-202.
15. Kuijper, B., Tans, J. T. J., Schimsheimer, R. J., Van Der Kallen, B. F. W., Beelen, A., Nollet, F., & De Visser, M. (2009). Degenerative cervical radiculopathy: diagnosis and conservative treatment. A review. *European Journal of Neurology*, 16(1), 15-20.
16. Iyer, S., & Kim, H. J. (2016). Cervical radiculopathy. *Current reviews in musculoskeletal medicine*, 9(3), 272-280.
17. Maravić, D., & Ciliga, D. (2016). Konzervativno liječenje kod puknuća prednje ukrižene sveze: prikaz slučaja. *Hrvatski športskomedicinski vjesnik*, 31(2), 89-97.
18. Johnson, D. A. (1955). Posture and cervicobrachial pain syndromes. *Journal of the American Medical Association*, 159(16), 1507-1510.
19. Tuttle, J., & Chutkan, N. (2014). Cervical Radiculopathy. *Textbook of the Cervical Spine E-Book*, 131.
20. Bašić Kes, V., & Lisak, M. (2017). Patofiziologija i klinička slika vratobolje. *Fizikalna i rehabilitacijska medicina*, 29(3-4), 130-132.

9. PRILOZI

Obrazac br. 2

SVEUČILIŠTE JOSIPA JURJA STROSSMAYERA U OSIJEKU KINEZILOŠKI
FAKULTET OSIJEK

Potvrda mentora o provedenom postupku provjere izvornosti rada

Ime i prezime studenta:	Ena Crnoja
JMBAG:	0010212104
Studij:	Kineziologija
Vrsta rada:	Završni rad
Tema:	<input type="radio"/> stručna <input type="radio"/> znanstvena
Mentor:	doc. dr. sc. Iva Šklempe Kokić
Datum predaje rada:	25.06.2021.
Datum provjere rada:	30.06.2021.
Naziv datoteke:	ECrnoja_ZavršniRad
Veličina datoteke:	2.45MB
Broj stranica:	37
Broj riječi/znakova:	5885
Podudarnost rada:	14%
Obrazloženje mentora:	Rad je uspješno prošao provjeru izvornosti.

Datum
30.06.2021.

Potpis mentora