

Terapijsko vježbanje kod dijastaze ravnog trbušnog mišića

Blažević, Lana

Undergraduate thesis / Završni rad

2022

Degree Grantor / Ustanova koja je dodijelila akademski / stručni stupanj: **Josip Juraj Strossmayer University of Osijek, Faculty of Kinesiology Osijek / Sveučilište Josipa Jurja Strossmayera u Osijeku, Kineziološki fakultet Osijek**

Permanent link / Trajna poveznica: <https://urn.nsk.hr/urn:nbn:hr:265:358324>

Rights / Prava: [In copyright](#) / [Zaštićeno autorskim pravom.](#)

Download date / Datum preuzimanja: **2025-02-22**



Repository / Repozitorij:

[Repository of the Faculty of Kinesiology Osijek](#)



Sveučilište Josipa Jurja Strossmayera u Osijeku

Kineziološki fakultet Osijek

Preddiplomski sveučilišni studij Kineziologija

Lana Blažević

**TERAPIJSKO VJEŽBANJE KOD DIJASTAZE RAVNOG
TRBUŠNOG MIŠIĆA**

Završni rad

Osijek, 2021.

Sveučilište Josipa Jurja Strossmayera u Osijeku
Kineziološki fakultet Osijek
Preddiplomski sveučilišni studij Kineziologija

Lana Blažević

**TERAPIJSKO VJEŽBANJE KOD DIJASTAZE RAVNOG
TRBUŠNOG MIŠIĆA**

Završni rad

JMBAG: 0267039316

e-mail: lblazevic@kifos.hr

Mentor: doc. dr. sc. Iva Šklempe Kokić

Osijek, 2021.

University Josip Juraj Strossmayer of Osijek
Faculty of Kinesiology Osijek
University undergraduate study of Kinesiology

Lana Blažević

**THERAPEUTIC EXERCISE FOR DIASTASIS OF THE
RECTUS ABDOMINIS MUSCLE**

Osijek, 2022.

IZJAVA
O AKADEMSKOJ ČESTITOSTI,
SUGLASNOSTI ZA OBJAVU U INSTITUCIJSKIM REPOZITORIJIMA
I ISTOVJETNOSTI DIGITALNE I TISKANE VERZIJE RADA

1. Kojom izjavljujem i svojim potpisom potvrđujem da je završni rad isključivo rezultat osobnoga rada koji se temelji na mojim istraživanjima i oslanja se na objavljenu literaturu. Potvrđujem poštivanje nepovredivosti autorstva te točno citiranje radova drugih autora i referiranje na njih.
2. Kojom izjavljujem da sam suglasan/suglasna da se trajno pohrani i objavi moj rad u institucijskom digitalnom repozitoriju Kineziološkog fakulteta Osijek, repozitoriju Sveučilišta Josipa Jurja Strossmayera u Osijeku te javno dostupnom repozitoriju Nacionalne i sveučilišne knjižnice u Zagrebu (u skladu s odredbama Zakona o znanstvenoj djelatnosti i visokom obrazovanju „Narodne novine“ broj 123/03., 198/03., 105/04., 174/04., 2/07.-Odluka USRH, 46/07., 63/11., 94/13., 139/13., 101/14.-Odluka USRH, 60/15.-Odluka USRH i 131/17.).
3. Izjavljujem da sam autor/autorica predanog rada i da je sadržaj predane elektroničke datoteke u potpunosti istovjetan sa dovršenom tiskanom verzijom rada predanom u svrhu obrane istog.

Ime i prezime studenta/studentice: Lana Blažević

JMBAG: 0267039316

e-mail za kontakt: blazevic.lana18@gmail.com


Naziv studija: Kineziologija

Naslov rada: Terapijsko vježbanje kod dijastaze ravnog trbušnog mišića

Mentor/mentorica završnog / diplomskog rada: doc. dr. sc. Iva Šklempe Kokić

U Osijeku, 8.9.2022. godine

Potpis:



Terapijsko vježbanje kod dijastaze ravnog trbušnog mišića

SAŽETAK:

Cilj rada je definirati dijastazu ravnog trbušnog mišića (DRA), opisati različite vrste DRA i moguće terapijsko vježbanje za njen oporavak. Pregledom literature ustanovljena je njena podjela prema dijelu trbuhu u kojem se javlja, funkciji i težini.

DRA se većinom javlja u trudnica, no može se javiti i u muškaraca te djece. Ukoliko se ne radi na njenom oporavku može dovesti do raznih komplikacija. Ističe se važnost odlaska na pregled kod fizioterapeuta nakon poroda ili barem provedbe samopregleda.

Ne postoji određeni protokol za oporavak DRA. Terapijsko vježbanje može biti raznoliko i ovisit će o karakteristikama vježbača. U radu su opisane vježbe za zdjelično dno, trodimenzionalno disanje, pravilna aktivacija trbušnih mišića, pravilno držanje te razne vježbe koje se mogu izvoditi nakon što se prethodno navedeno usvoji.

Istraživanja nisu došla do konsenzusa o utjecaju vježbanja na DRA jer nema dovoljno kvalitetnih istraživanja. Trenutna istraživanja se uvelike razlikuju u samoj dijagnostici DRA te metodama vježbanja, stoga je teško doći do konkretnih zaključaka.

Ključne riječi: dijastaza, ravni trbušni mišić, terapijsko vježbanje, trudnoća, linea alba

Therapy for diastasis of the straight abdominal muscle

ABSTRACT:

The goal of this paper is to define diastasis of rectus abdominis muscle, to describe different types of DRAM and possible therapeutic exercise for its recovery. Classification of DRAM according to the part of the stomach where it occurs, its function and severity has been established by reviewing the literature.

DRAM mostly occurs in pregnant women, but it can also occur in men and children. It can lead to complications if left untreated. The importance of going to a physiotherapist for an exam after giving birth is highlighted or at least doing a self check-up.

There is no specific protocol for DRAM recovery. Therapeutic exercise can be diverse and it depends on the characteristics of the exerciser. In this paper exercises for the pelvic floor, three-dimensional breathing, proper activation of abdominal muscles and proper posture are described as well as different exercises that can be done after all the previous is applied.

The research hasn't reached consensus on the effect of exercise on DRAM because there isn't enough quality research. Current research differs a lot in diagnostics of DRAM and exercise methods making it hard to reach concrete conclusions.

Keywords: diastasis, rectus abdominis, therapeutic exercise, pregnancy, linea alba

SADRŽAJ

1. Uvod	1
2. Uzroci i rizični faktori dijastaze ravnog trbušnog mišića	3
2.1 Simptomi i komplikacije dijastaze ravnog trbušnog mišića	4
3. Vrste dijastaze ravnog trbušnog mišića i učestalost	6
3.1 Prema težini	6
3.2 Prema lokaciji	7
3.3 Funkcionalna i nefunkcionalna dijastaza	7
3.4 Učestalost	8
4. Dijagnostika	9
4.1 Pregled fizioterapeuta	9
4.2 Samopregled	10
4.3 Diferencijalna dijagnoza	12
5. Terapijsko vježbanje	13
5.1 Mišići i njihova funkcija	13
5.2 Trening mišića dna zdjelice	14
5.3 Disanje	16
5.4 Uvod u vježbanje i preporuke	18
5.5 Pravilna izvedba	20
5.6 Metode terapije i vježbe	21
5.7 Oporavak	28
5.8 Istraživanja	29
6. Zaključak	31
7. Literatura	32
8. Životopis	36

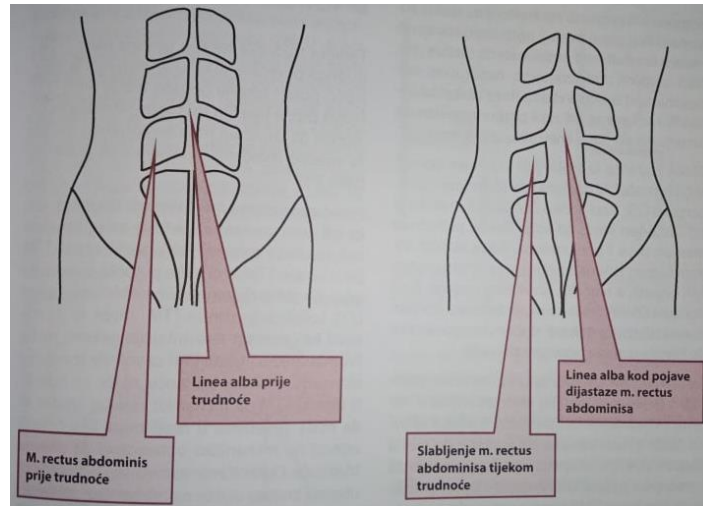
1. Uvod

Linea alba, odnosno bijela linija je vezivno tkivo između dva trbuha *m. rectus abdominis* (Montpetit-Huynh i sur., 2019) koje se pruža središtem abdomena od prsne kosti do pubične simfize. Povezuje glavne trbušne mišiće: ravni trbušni mišić, poprečni trbušni mišić, vanjski i unutarnji kosi mišić (Ellgen, 2017).

Dijastaza ravnih trbušnih mišića (DRA) se odnosi na povećanu udaljenost između trbuha navedenog mišića u središtu trbuha uzrokovanu slabošću prednjeg trbušnog zida (Hall, 2021). Bouvy i suradnici (2017) navode da je takvo stanje karakterizirano ispuččenjem u središtu trbuha pri povećanju intraabdominalnog tlaka, postepenim stanjenjem i proširenjem *linee albe* uz generalni laksitet mišića prednjeg abdominalnog zida (Brauman, 2008).

DRA najčešće se javlja u trudnoći, no može se manifestirati i kod muškaraca s vrlo izbočenim trbuhom, djece mlađe od dvije godine te kroničnih plućnih bolesnika (Filipec i Sopina, 2014). Prema Diastasis Recti (2015) DRA se može javiti u oba spola i u svim dobnim skupinama, no uglavnom u trudnica. Nahabedian (2018) navodi da se DRA najčešće javlja u pretilih osoba, onih koje su imale abdominalnu operaciju te žena nakon poroda (Slika 1.).

Novorođenčad i dojenčad mogu imati DRA jer im abdominalni mišići nisu dovoljno sazreli da bi zatvorili prostor između dva trbuha ravnog trbušnog mišića. No, ona se generalno spontano razriješi odrastanjem. Polovice se približavaju, odnosno međuprostor se smanjuje dok dijastaza ne nestane (Diastasis Recti, 2015). Tupler (2021) navodi da se svi rađamo s odvojenim trbusima ravnog trbušnog mišića koji se inače zbliže oko treće godine života kada se već razvije živčani sustav. Operacija je potrebna jedino u slučaju kile koja može biti zarobljena između dvije polovice mišića i time spriječava smanjenje DRA. U novorođenčadi pupčana ili ventralna kila smatra se komplikacijama navedenog stanja, no rijetko se javlja (Diastasis Recti, 2015).



Slika 1. Prikaz promjene abdominalnih mišića (dijastaze m.rectus abdominis) tijekom trudnoće (Filipec, Jadanec, 2017a, 27.str.)

Širina *linee albe* ima raspon od 11 do 21 mm između ksifoidnog nastavka i pupka i smanjuje se od 11 do 2 mm između pupka i pubične simfize (Nahabedian, 2018, prema Axer, Keyserlingk, Prescher, 2001). Debljina *linee albe* proteže se od 900 do 1200 qm između ksifoidnog nastavka i pupka te se povećava između pupka i pubične simfize od 1700 do 2400 qm. Prednja tetivna ovojnica ravnog trbušnog mišića od ksifoidnog nastavka do pupka debljine je od 370 do 500 qm, a od pupka do pubične simfize povećava se od 500 do 700 qm. Stražnja tetivna ovojnica ravnog trbušnog mišića iznad pupka je nešto deblja s 450 do 600 qm, no ispod pupka je tanja s 250 do 100 qm (Nahabedian, 2018). Iz navedenih informacija jasno je zašto se dijastaza češće javlja iznad pupka.

Cilj rada detaljnije je proučiti uzroke i simptome dijastaze te efikasne načine terapije.

2. Uzroci i rizični faktori dijastaze ravnog trbušnog mišića

Postoje brojni uzroci DRA. Mnogi su povezani uz trudnoću i sve što dolazi uz nju. Opisani su u tekstu ispod.

DRA može biti uzrokovana prejakim vježbanjem, nepravilnom tehnikom, naglim rastom tjelesne mase (Choi, 2020), visceralnom masti, prekomjernim intraabdominalnim tlakom najčešće uzrokovanim trudnoćom (Ellgen, 2017), silom od prometne nesreće, trudovima, zatvorom, naglim promjenama u težini u abdominalnom području (Tupler, 2021), širenjem maternice zbog rasta fetusa (Montpetit-Huynh i sur., 2019), najčešće trudnoćom (Litos, 2014).

Osim već navedenih, Ehlert (2019) navodi da su rizični faktori i stanja koja obilježava slabiji kolagen (Ehlers-Danlos sindrom ili drugi problemi s laktinomom), loša postura, nedostatak odmora odmah nakon poroda i loši obrasci disanja. Češće se javlja u višerotkinja zbog opetovanog istezanja (Diastasis Recti, 2015).

Prema Filipec i Jadanec (2017a) uzrok DRA nije poznat, no postoji nekoliko pretpostavki: rast fetusa predstavlja kontinuirano mehaničko opterećenje na abdominalnu stijenku što dovodi do slabljenja i istezanja trbušnih mišića; promjene funkcionalnih kapaciteta istih mišića i hormonalne promjene tijekom trudnoće koje poslije poroda pridonose razvoju DRA.

Prema Montpetit-Huynh i sur. (2019) razvoju DRA pridonosi i osjetljivost *linee albe* na povećanje razine hormona relaksina u trudnoći. Nedavna istraživanja su potvrdila da 100% žena razvije DRA do 35.-og tjedna trudnoće, a većina žena u postpartalnom razdoblju ima DRA širine pet do šest prstiju (Montpetit-Huynh i sur., 2019). Filipec i Jadanec (2017a) i Litos (2014) također navode da se DRA najčešće javlja u trećem tromjesečju trudnoće. Tada se javlja jer su trbušni mišići izduženi i time se smanjuje njihova potpora maternici, no može biti istaknuta i do šest mjeseci nakon poroda (Filipec i Jadanec, 2017a). Do istezanja abdominalnih mišića i vezivnog tkiva u trudnoći dolazi zbog širenja maternice i rastućeg fetusa čemu pridonose hormoni relaksin i estrogen (Ellgen, 2017). Povećanje abdomena je rezultat rasta maternice te veličine i težine fetusa. Maternica na kraju trudnoće sadrži više od 1000 ml plodne vode, posteljicu i fetus (Tica, 2010).

Također, mnogo žena ima oslabljene trbušne mišiće u trećem tromjesečju i postpartalno (Tica, 2010). To potvrđuje i Ellgen (2017) koja navodi da većina žena, a posebno one koje nisu bile fizički aktivne tijekom trudnoće imaju i slab te pretjerano istegnut ravni trbušni mišić.

S obzirom koliko često se DRA javlja u trudnoći i postpartalnom razdoblju, vrlo je bitno educirati trudnice i roditelje. Moraju znati na vrijeme primjetiti to stanje i odmah reagirati s ciljem sprječavanja posljedica patološke DMRA (Filipec i Jadanec, 2017b).

2.1 Simptomi i komplikacije dijastaze ravnog trbušnog mišića

DRA ne boli poput istegnutog mišića jer *linea alba* gotovo uopće ne sadrži živce ili krvne žile, fibrozna je i većim dijelom ju čini kolagen (Ellgen, 2017). Filipec i Sopina (2014) također navode da je DRA sama po sebi bezbolno stanje, no ako se ne radi na njenom smanjenju može uzrokovati brojne probleme poput bolova u lumbalnom dijelu kralježnice, zdjeličnom pojasu (Montpetit-Huynh i sur., 2019, Filipec i Sopina, 2014) i abdomenu, pupčane kile, prolapsa organa, urogenitalne i pulmonalne disfunkciju (Filipec i Sopina, 2014) te disfunkcije zdjeličnog dna (Montpetit-Huynh i sur., 2019). Dijastaza vrlo rijetko može uzrokovati ventralnu kilu (Ellgen, 2017). S druge strane, Kaczmarczyk i sur. (2018) su zaključili na temelju pregleda studija da se ne može potvrditi veza između dijastaze i stanja poput lumbalno-zdjelične boli i disfunkcije zdjeličnog dna te da nema dovoljno znanja po pitanju rizičnih faktora, efikasnih metoda prevencije i mogućih posljedica.

Diastasis Recti (2015) također navodi da je dijastaza generalno asimptomatsko stanje i da do komplikacija generalno dolazi tek kad se razvije kila. Slabost ili oštećenje abdominalnog zida glavni je uzrok formacije kile (Diastasis Recti, 2015). Epigastrična i pupčana kila može biti uzrokovana dijastazom uz popratnu slabost prednjeg trbušnog zida (Kaczmarczyk i sur., 2018).

DRA negativno utječe na jakost mišića trbušnog zida i inače ne uzrokuje bol u mirovanju, no tijekom fizičke aktivnosti se zbog povećanja intraabdominalnog tlaka javlja izbočenje u trbušnom zidu (Kaczmarczyk i sur., 2018). Negativno utječe i na funkciju abdominalne stijenke tijekom trudnoće, ali i nakon poroda. Često otežava svakodnevne aktivnosti poput povraćanja, uriniranja i defekacije jer tada dolazi do povećanja intraabdominalnog tlaka (Filipec i Jadanec, 2017a). Pad funkcije odnosi se na nesposobnost generiranja napetosti duž trbušnog zida jer su se mišići istegli preko svoje optimalne dužine i vezivno tkivo se stanjilo. Ako je prostor između dva trbuha ravnog trbušnog mišića mekan ili se javlja izbočenje, čak i pri aktivaciji mišića nakon izdaha, to ukazuje na nedostatak napetosti koja je potrebna za stabilnost „core“-a (Montpetit-Huynh i sur., 2019).

S obzirom da trbušni zid ima ulogu upravljanja tlakom i silama u tijelu, sposobnost prijenosa sile iz gornjeg u donji dio tijela je ugrožen bez sposobnosti generiranja i održavanja napetosti. Stoga može doći do kompenzacija poput promjene u držanju tijela i pretjeranog korištenja pregibača kuka, kosih trbušnih mišića te ostalih mišićnih grupa (Montpetit-Huynh i sur., 2019). Generiranje napetosti duž medijalne linije je bitno za oporavak trbušnog zida nakon poroda te ključno za liječenje dijastaze (Montpetit-Huynh i sur., 2019).

Neke žene mogu u potpunosti povratiti funkciju s abnormalno širokim razmakom između dva trbuha m. rectus abdominis (eng. inter-recti distance, IRD), no u drugih oslabljena kontraktilnost abdominalnih mišića smanjuje jakost i stabilnost trupa tijekom svakodnevnih aktivnosti (Litos, 2014).

Mali postotak žena može imati bolove kada je DRA poprilično velika, u abdominalnim mišićima ili leđima, primarno donjem dijelu (Diastasis Recti, 2015). DRA upravo dovodi do povećanog rada drugih dijelova tijela poput leđa pri aktivnostima kao što su vježbanje, hodanje uz stepenice ili ostale svakodnevne aktivnosti. Njen oporavak vrlo je bitan jer često smanji umjerenu bol u donjem dijelu leđa ako je prisutna te bolesnici mogu bolje koristiti trup (Diastasis Recti, 2015).

U ranoj trudnoći jedini simptomi ovog stanja mogu biti višak kože i mekano tkivo u prednjem dijelu trbušnog zida. U kasnijem dijelu trudnoće, na vrhu maternice može se primijetiti izbočina (Diastasis Recti, 2015). Generalno, dijastaza pri naprezanju postane istaknutija te može biti neprimjetna kada su abdominalni mišići opušteni. U novorođenčadi može izgledati kao mjehurić ili brežuljak, pružajući se od ksifoidnog nastavka do pupka. Pri povećanju intraabdominalnog pritiska više se ističe. U dojenčadi, dijastaza može uzrokovati hernijaciju abdominalnog tkiva prema naprijed. To može izgledati kao mjehurić ispod kože između pupka i donjeg dijela prsne kosti. Najviše je vidljiva kad se dojenče pokuša podići (Diastasis Recti, 2015).

3. Vrste dijastaze ravnog trbušnog mišića i učestalost

3.1 Prema težini

Filipec i Jadanec (2017a) navode Lasonovo stupnjevanje dijastaze ravnog trbušnog mišića. Prvi stupanj govori o potpunom odvajanju linee albe od ksifoidne hrskavice sve do simfize. Pri tome abdominalne organe pokriva samo peritoneum i koža. Zatim slijedi nepotpuno i/ili potpuno razdvajanje ravnog trbušnog mišića u drugom stupnju. Radi se o potpunom razdvajanju i razdoru linee albe od pupka do simfize. U trećem stupnju javlja se nepotpuno odvajanje, što znači da su vlakna linee albe odvojena i/ili oslabljena, no ne i potpuno prekinuta, tj. ona ostaje raširena.

Prema Choi (2020) dijastaza od širine jednog prsta je normalna, dva-tri prsta blaga, tri-četiri prsta umjerena/teška (ozbiljna), te 4 ili više prstiju – ozbiljna.

Dijastaza može biti prolazna i trajna. Najčešće se spontano razriješi, stoga se radi o prolaznoj dijastazi. Trajna dijastaza se javlja rjeđe, oko 10 do 15%, najčešće u žena koje su nosile velike bebe ili bile trudne tri ili više puta. Oslabljeni i istegnuti abdominalni mišići i ligamenti će povratiti svoj tonus smanjenjem razine relaksina i progesterona nakon trudnoće (Diastasis Recti, 2015). Može se zaključiti da je to djelomični razlog spontanog oporavka *linee albe* nakon poroda. Spontani oporavak trbušnog zida odvija se u prvih osam tjedana nakon poroda (Montpetit-Huynh i sur., 2019, Diastasis Recti, 2015).

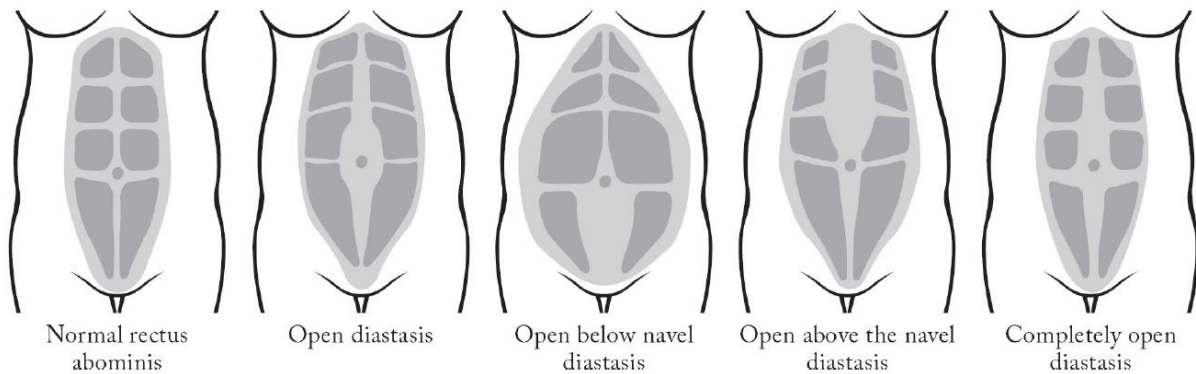
Choi (2020) opisuje stadije dijastaze. Prva je početna razina. Radi se o ženama koje su rodile nedavno, prije nekoliko mjeseci ili godina s umjerenom do teškom dijastazom. Primjećuju ispupčenje u abdomenu pri kretanju, mogu osjećati bol i nisu vrlo aktivne. U srednjoj fazi znaju pravilno disati i aktivirati duboke mišiće „core“-a. Mogu se aktivirati po potrebi. Ispupčenje je još uvijek prisutno. Žene na naprednoj razini mogu trodimenzionalno disati tijekom izvođenja vježbi, imaju dobru posturu i mogu aktivirati poprečni trbušni mišić uz održavanje napetosti *linee albe* kroz različite vježbe. Rade srednje do visoko intenzivne vježbe redovno.

Sancho i suradnici (2015) proveli su istraživanje u kojem je sudjelovalo 38 prvorotki između 10 i 12 tjedana nakon poroda. Između ostalog, dokazali su da ne postoji značajna razlika u udaljenosti između ravnih trbušnih mišića iznad ili ispod pupka između žena koje su rodile

vaginalno i onih koje su prošle carski rez. Može se zaključiti da način poroda ne utječe na povećanje širine dijastaze ravnih trbušnih mišića, odnosno njenu težinu.

3.2 Prema lokaciji

Slika 2. prikazuje nekoliko tipa DRA sukladno lokaciji nastanka.



Slika 2. Prikaz pojave dijastaze na različitim mjestima trbuha (Ellgen, 2017)

Prema Filipec i Jadanec (2017a) dijastaza ravnog trbušnog mišića najčešće se pojavljuje iznad pupka, a ispod pupka rjetko.

Blaschak i Boissonnault (1988) u svojoj studiji su prikazali da je dijastaza u 52% slučajeva bila locirana u razini pupka, u 36% iznad i u 11% ispod pupka. Također, dijastaza se nije javila ispod, ako već nije bila prisutna u razini ili iznad pupka.

3.3 Funkcionalna i nefunkcionalna dijastaza

Ako osoba može generirati i održati napetost tijekom testa za dijastazu, odnosno parcijalnog trbušnjaka te koristeći jedan od „cues“ za „CORE4“ smatra se da ima funkcionalnu dijastazu ravnog trbušnog mišića, što znači da se „CORE4“ može aktivirati uz aktivan trud. Pojedinaac koji ima nefunkcionalnu dijastazu ne može stvoriti napetost, uz ili bez „cueinga“, odnosno navođenja. Bitno je razlikovati vrstu DRA jer je tijekom vježbanja potrebno moći generirati napetost da bi se podnijelo opterećenje različitih vježbi (Montpetit-Huynh, 2019). Bolje je imati širu *lineu albu* koja može zadržati napetost i doprinijeti stabilnosti prednjeg trbušnog zida uz povećanje intraabdominalnog tlaka pri izvođenju funkcionalnih zadataka nego užu *lineu albu* koja gubi silu, u kojoj se javljaju izobličenja i koja dopušta da intraabdominalni tlak pritišće

prema naprijed tijekom istih zadataka (Hess, n.d.). Ukratko, više je cilj povratak optimalne funkcije trbušnog zida nego smanjenje udaljenosti između dva trbuha ravnog trbušnog mišića.

3.4 Učestalost

Blaschak i Boissonnault (1988) u svom su istraživanju htjeli utvrditi učestalost dijastaze ravnog trbušnog mišića u žena tijekom trudnoće i tri mjeseca postpartalno. Testirali su nerotkinje (n=18), trudnice (n=45) i roditelje (n=26). U kontrolnoj grupi nije uočena dijastaza, što dokazuje da je to stanje neuobičajeno u žena koje nisu trudne. Zatim se učestalost stanja povećava kroz trudnoću i ne nestaje potpuno krajem postpartalnog perioda.

4. Dijagnostika

Svi imaju prirodan međuprostor između dva trbuha ravnog trbušnog mišića. On se smatra dijastazom kad *linea alba* više nije „normalne“ širine. Službeni dijagnostički kriterij varira među medicinskim stručnjacima, djelomično jer među ljudima postoji prirodna varijacija u širini *linee albe*. Najčešće se dijastazom smatra *linea alba* širine veće od 2.7 centimetara ili oko širine dva prsta (Ellgen, 2017).

Trenutno ne postoji standardizirani test za dijastazu ravnog trbušnog mišića, u trudnoći ili u postpartalnom razdoblju. Različite metode mjerenja se koriste u istraživanjima. To je problem jer nije svaka jednako pouzdana što znači da širina dijastaze kod istog pojedinca može varirati ovisno o metodi koja se koristi.

Dijastazu može dijagnosticirati samo medicinski stručnjak poput fizioterapeuta, liječnika te primalja (Diastasis Recti, 2015).

Fizioterapeut može ispitati sljedeće elemente: držanje u sjedećem i stojećem položaju, jakost poprečnog trbušnog mišića, dužinu i širinu dijastaze, motoričku kontrolu zdjeličnog dna te stabilnost kukova, leđa i križne kosti. Potrebno je upoznati pacijentovo stanje jer se tek onda može sastaviti prikladan terapijski postupak, odnosno on treba biti individualiziran (Diastasis Recti, 2015).

Litos (2014) navodi da je zlatni standard za mjerenje dijastaze kompjutorizirana tomografija. Zbog nepraktičnosti u kliničkom okruženju te troška, rijetko se koristi (Albrecht i sur., 2012). Ostale metode mjerenja su palpiranje širine dijastaze – gleda se po širini prstiju, ultrazvuk, kaliperi, mjerenje trakom. Pouzdanost i valjanost procjene dijastaze mjerenjem trakom još nije utvrđena (Litos, 2014). Digitalnim ili mehaničkim kaliperom širina dijastaze mjeri se u milimetrima (Diastasis Recti, 2015).

4.1 Pregled fizioterapeuta

Filipec i Jadanec (2017a) i Filipec i Sopina (2014) opisuju provedbu testa za dijastazu ravnog trbušnog mišića te njeno stupnjevanje. Test se provodi u ležećem položaju na leđima s nogama savijenima u zglobu koljena i kuka te stopalima na podlozi. Trudnica od podloge aktivno podiže glavu i ramena do razine lopatica, a fizioterapeut palpira razmak između unutarnjih rubova *m. rectusa abdominis* vrhovima srednjeg prsta i kažiprsta ispod i iznad pupka. Razdvajanje do

dva centimetra smatra se urednom dijastazom ravnog trbušnog mišića, razdvajanje od dva centimetra graničnom, a patološkom razdvajanje veće od dva centimetra.

Dixon i suradnici (2018) u svom su istraživanju mjerili udaljenost između dva trbuha ravnog trbušnog mišića u prvorotkinja i višerotkinja (n=41) koristeći ultrazvuk. Mjerenja su provedena iznad, ispod i u razini pupka te u tri različita položaja. Utvrđeno je da položaj tijela i mjesto mjerenja utječu na udaljenost između dva trbuha ravnog trbušnog mišića te da je mjerenje navedene udaljenosti u rotkinja na svim mjestima mjerenja u svim položajima ultrazvukom, pouzdano. Udaljenost je bila značajno veća u stojećem i sjedećem položaju iznad pupka i u razini pupka u usporedbi s ležećim položajem. Između sjedećeg i stojećeg položaja nije bilo razlike. Ispod pupka udaljenost je bila značajno manja nego iznad i u razini pupka. Udaljenost između ravnih mišića se inače mjeri u opisanom ležećem položaju. No, ovi podaci pokazuju da je udaljenost veća kada se mjeri u stojećem i sjedećem položaju te se potiče pitanje korisnosti mjerenja u ležećem položaju.

S obzirom na utjecaj koji trudnoća ima na tijelo žene, trebao bi se provesti i pregled zdjeličnog dna. Montpetit-Huynh i sur. (2019) navode da fizioterapeuti za zdjelično dno provode vaginalne i rektalne preglede da bi utvrdili položaj organa, funkciju mišića, mobilizirali ožiljkasto tkivo ako je prisutno te uče žene kako pravilno kontrahirati i relaksirati mišiće zdjeličnog dna. Oni mogu provjeriti i da li neka žena ima hipertonično ili hipotonično zdjelično dno (Choi, 2020).

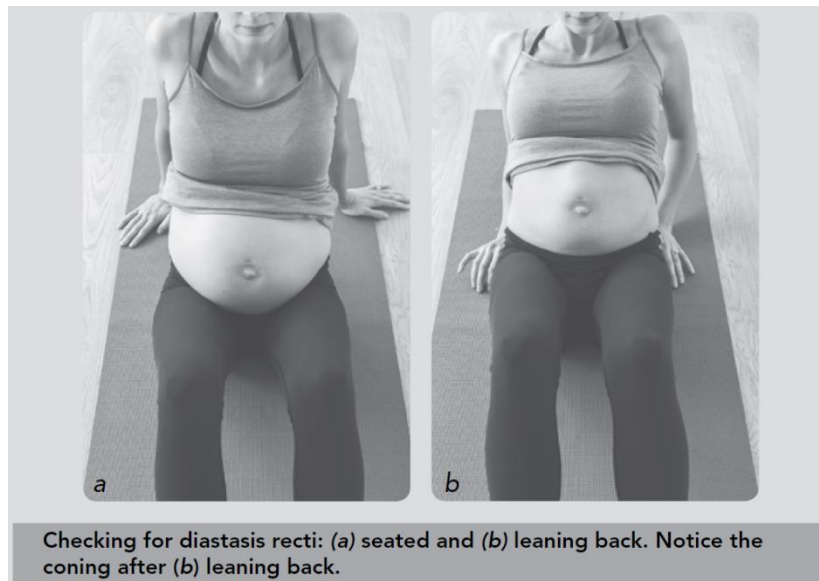
4.2 Samopregled

Montpetit-Huynh i sur. (2019) opisuju samopregled za DRA koji se može provesti tijekom trudnoće te uvidjeti da li je došlo do gubitka sposobnosti stvaranja napetosti u abdominalnom zidu (Slika 3.). Trudnica se postavi u sjedeći položaj na pod i postavi ruke iza sebe na podlogu. Polagano spušta gornji dio tijela prema podu, vodeći se rukama. Treba se obratiti pažnja na trbuh i postaviti nekoliko pitanja:

1. Može li se na trbuhu primjetiti izbočenje?
2. Javlja li se ispupčenje samo iznad pupka?
3. Ostaje li trbuh isti?

Test se tada ponavlja koristeći „core breath“. Na udah se trbuh širi, a na izdah se aktiviraju mišići „core“-a i započinje test spuštanjem prema podu. Ako je ispupčenje/izbočenje još uvijek

prisutno, to je znak prisutnosti DRA. Ako trudnica može smanjiti ili eliminirati izbočenje uz „core breath“, potrebno je nastaviti s time pri svakodnevnim aktivnostima poput podizanja iz kreveta, sjedećeg položaja i ležećeg položaja ako se ne može okrenuti na stranu prije podizanja.



Slika 3. Prikaz samopregleda dijastaze ravnog trbušnog mišića u trudnoći (Montpetit-Huynh i sur., 2019)

Prvih šest tjedana nakon poroda tijelo je u fazi oporavka, a kod žena koje su išle na carski rez, i dulje. Nakon što liječnik odobri vježbanje, potrebno je otići na pregled kod fizioterapeuta za žensko zdravlje. No, u slučaju da to nije moguće može se obaviti samopregled. Dijastaza se može pogoršati ako se prijevremeno radi pregled primjerice parcijalnim trbušnjakom (Choi, 2020).

Choi (2020) opisuje kada se provodi samopregled i sam postupak. Samopregled se vrši ujutro, natašte jer je trbuh tada najravniji i vezivno tkivo se nije proširilo od dnevnih aktivnosti. Početni položaj je ležeći na leđima s nogama savijenima u koljenom zglobu te stopalima na podlozi. Pri izdahu se glava lagano podiže i približava prsima. Tada se palpiranjem uviđa koliko prstiju stane između trbuha ravnog trbušnog mišića te koliko duboko se mogu utisnuti. Mjeri se nekoliko centrimetara iznad, ispod te u ravnini pupka. Udaljenost određuje težinu dijastaze, a dubljina utiska prstiju slabost *linee albe*. No, čak i kad je dijastaza širine primjerice tri prsta, „core“ još uvijek može biti jak te *linea alba* može kontrolirati intraabdominalni pritisak ili održati napetost tijekom vježbanja i kretanja, odnosno radi se o funkcionalnom „core“-u (Choi, 2020). Samopregledom se može pratiti napredak tijekom provođenja terapijskog programa.

Tijekom samopregleda, nagib zdjelice, stupanj abdominalne kontrakcije i ko-kontrakcije poprečnog trbušnog mišića utjecat će na dubinu i širinu dijastaze. (Ellgen, 2017).

4.3 Diferencijalna dijagnoza

Choi (2020) navodi razliku između kile i DRA. U slučaju DRA radi se o proširenju i istezanju *linee albe* koja ostaje u jednom komadu, no kod kile se javlja rupa u vezivnom tkivu kroz koju izvire unutarnji organ. Iako se radi o dva različita stanja, mogu se javiti u isto vrijeme. Pupčana kila se često javlja uz DRA kod postpartalnih žena. No, i u slučaju kile „core“ se može ojačati vježbanjem (Choi, 2020).

5. Terapijsko vježbanje

5.1 Mišići i njihova funkcija

Abdominalni mišići sastoje se od tri grupe mišića. To su poprečni abdominalni mišić koji čini najdublji sloj, zatim unutarnji i vanjski kosi trbušni mišići i naposljetku ravni trbušni mišić koji je najbliže površini. Svi se vežu aponeurozom, širokom površinom gustog vezivnog tkiva, na *lineu albu* (Montpetit-Huynh i sur., 2019).

Ellgen (2017) navodi funkcije trbušnih mišića. Oni pregibaju i rotiraju trup te održavaju dobru posturu. Vanjski kosi trbušni mišići imaju funkciju lateralne fleksije i rotacije trupa. Nalaze se na bočnom i prednjem dijelu abdomena. Unutarnji kosi mišići nalaze se ispod vanjskih kosih mišića, odgovorni su za lateralnu fleksiju, rotaciju trupa i sudjeluju u disanju. Poprečni trbušni mišić je najdublji od njih. Nalazi se ispod unutarnjih kosih mišića. On povlači trbušni zid prema unutra radi povećanja intraabdominalnog tlaka. Ravni trbušni mišić podijeljen je u dva dijela. Odgovoran je za stražnji tilt zdjelice i fleksiju trupa. Nalazi se s prednje strane abdomena.

Prema Montpetit-Huynh i suradnicima (2019) „CORE 4“ sastoji se od dijafragme (mišić koji kontrolira disanje), poprečnog trbušnog mišića (najdublji trbušni mišić), multifidusa (duboki spinalni mišići) i mišića zdjeličnog dna. Oni su odgovorni za stabilizaciju i pomažu u kontroli kretanja tijela. Imaju ulogu u stvaranju napetosti u abdominalnom zidu, disanju te stabiliziranju zdjelice i kralježnice.

Zdjelično dno je temelj CORE-a. Ono podupire zdjelične organe, odnosno rektum, maternicu i mjehur. Sastoji se od mišića, tetiva, živaca, ligamenata, krvnih žila i vezivnog tkiva. Ispred se veže na pubičnu kost, iza na trtičnu kost, a na stranama na sjedne kosti. Ima važne funkcije poput kontinencije i seksualnog odgovora. Uz podupiranje pokreta, ima ulogu u disanju i kontroliranju intraabdominalnog tlaka, te stoga mora raditi u sinergiji s „CORE4“ (Montpetit-Huynh i sur., 2019). Choi (2020) također navodi da mišići zdjeličnog dna omogućuju bezbolni snošaj, podupiru kralježnicu i stvaraju dobru kontrolu mjehura. Također, za generiranje napetosti kroz abdominalni zid, ključno je povezati se sa zdjeličnim dnom (Montpetit-Huynh i sur., 2019).

Poprečni trbušni mišić ima ulogu u stvaranju fascijalne napetosti između segmenata kralježnice i u zdjelici. Uz dijafragmu i zdjelično dno, po prirodi je anticipatoran, što znači da se kontrahira milisekundama prije pokreta trupa ili udova. Radi se o forsiranom ekspiratornom mišiću što

znači da pomaže s ispuhivanjem tijekom kašljanja ili kihanja. Pomiče se prema unutra i van, odnosno prema i dalje od kralježnice i pri tome povlači *lineu albu* sa sobom time stvarajući napetost duž medijalne linije. Kontrahira se zajedno sa zdjeličnim dnom, stoga se upravo osvještanjem i kontrakcijom tih mišića može povezati s poprečnim trbušnim mišićem (Montpetit-Huynh i sur., 2019).

Tonus poprečnog trbušnog mišića će varirati kroz dan u svrhu podupiranja kralježnice i unutarnjih organa tijekom pokreta i pri odmoru. Premalo tonusa ili nemogućnost upravljanja intraabdominalnim tlakom rezultira nedostatkom potpore za abdomen i kralježnicu. Previše tonusa će stvoriti pritisak na zdjelične organe što može dovesti do prolapsa, inkontinencije ili oboje (Montpetit-Huynh i sur., 2019).

Mali mišić koji se proteže uz obje strane kralježnice od križne kosti, zove se *m. multifidus*. Na svakoj razini, veže se za trnaste nastavke kralježaka. Radi se o ključnom mišiću „CORE4“-a koji podupire i štiti zdjelicu i kralježnicu te se aktivira netom prije pokreta u koordinaciji s poprečnim trbušnim mišićem i mišićima zdjeličnog dna (Montpetit-Huynh i sur., 2019).

Montpetit-Huynh i sur. (2019) pišu o utjecaju trudnoće na funkcije trbušnih mišića. Rastuća maternica dovodi do istežanja cijelog trbušnog zida, a najviše poprečnog i ravnog trbušnog mišića. Istezanje poprečnog trbušnog mišića utječe na njegovu funkciju. Postaje slab i neefikasan u obavljanju svojih uloga stvaranja napetosti duž trbušnog zida i kao ekspiratornog mišića jer se isteže preko svoje optimalne duljine. Pretjerano istežanje struktura može negativno utjecati na njegovu anticipatornu funkciju te dovesti do kompenzacija, posebno vanjskog i unutarnjeg kosog trbušnog mišića. To može dovesti do njihova prenaprezanja te pojave ispupčenja duž središnje linije trbušnog zida pri pokušaju dizanja s poda ili naginjanja unatrag. Ispupčenje je znak dijastaze (Montpetit-Huynh i sur., 2019) i slabe napetosti *linee albe*. Ispupčenje je ispunjeno intraabdominalnim tlakom te pri dodiru može biti tvrdo (Choi, 2021). S obzirom da na poprečni trbušni mišić uvelike utječu hormoni i postura, njegova funkcija može se održati u trudnoći i nakon ako se obrati pozornost na posturu (Montpetit-Huynh i sur., 2019).

5.2 Trening mišića dna zdjelice

Trening mišića dna zdjelice često se spominje kao rješenje za oslabljene mišiće zdjeličnog dna nakon poroda, no daljnji tekst opširnije opisuje njegovu važnost te način izvedbe. S obzirom da

zdjelično dno čini bazu „core“-a ima ga smisla ojačati prije prelaska na jačanje drugih mišića „core“-a u svrhu oporavka DRA.

Naveden trening podrazumijeva voljne kontrakcije zdjeličnog dna popraćene relaksacijom. Dolazi do razvoja jakosti, koordinacije, kontrole, izdržljivosti i pravovremenog aktiviranja mišića. Problem je što ih mnoge žene ne izvode pravilno i same vježbe su ograničene u pogledu na sposobnosti zdjeličnog dna (Montpetit-Huynh i sur., 2019). Kada se ne izvode pravilno ne mogu se očekivati optimalni rezultati, štoviše stanje se može pogoršati.

Prema Choi (2020) vježbe za zdjelično dno najčešće se provode u ležećem položaju na leđima, ali se mogu provoditi i u sjedećem položaju, a Montpetit-Huynh i sur., (2019) navode da se one provode na lopti za vježbanje ili čvrstoj stolici te opisuju njihovu izvedbu. Tijekom izvođenja vježbi potrebno je paziti na pravilno držanje. Pri izdahu, može se vizualizirati podizanje borovnice vaginom i njeno povlačenje u tijelo. Postavljanjem dlana ispod međice može se osjetiti njeno podizanje s lopte ili stolice. Udahom se zamišlja spuštanje borovnice. Potrebno je paziti da se borovnica ne „stišće“ već podiže da bi se pravilno koristilo zdjelično dno, odnosno radi se o laganoj kontrakciji i podizanju te relaksaciji.

S obzirom da se mišići zdjeličnog dna aktiviraju netom prije većine pokreta, oni se vježbaju pri svakom podizanju ruke, dizanja iz stolice, podizanja nečega ili kada zakoraknemo (Montpetit-Huynh i sur., 2019).

Koordiniranje disanja sa zdjeličnim dnom i ostatkom „core“-a zove se „core breath“ i smatra se opsežnijim pristupom treningu mišića dna zdjelice. Na taj način se poboljšava sinergija „core“-a (Montpetit-Huynh i sur., 2019).

Choi (2020) na nešto drukčiji način opisuje vježbe za jačanje zdjeličnog dna. Nakon trodimenzionalnog udaha, u prvom pokušaju se kontrahira analno područje kao da se pokušava prevenirati ispuštanje plinova, u drugom pokušaju vaginalno područje i u trećem oba uz zadržaj od nekoliko sekundi te relaksaciju mišića. Bitno je osjetiti kontrakciju i relaksaciju u prednjem i stražnjem dijelu zdjeličnog dna. Također navodi da je fokus na podizanju i kontrakciji mišića zdjeličnog dna, a ne abdominalnih mišića.

Broj ponavljanja i serija u danu te trajanje kontrakcije ovisit će o trenutnoj jakosti, odnosno slabosti te izdržljivosti zdjeličnog dna. Kada mišići ojačaju dužina kontrakcije može se povećati. No, mogu se raditi i kratke i brze kontrakcije.

Vježbe za mišiće zdjeličnog dna su izolacijske vježbe, no s obzirom da su ljudi dinamična bića koja se (idealno) kreću tijekom dana, ima smisla uključiti pokret tijela u njihovo izvođenje. S obzirom da osnovu kretanja tijela čini sinergija rada mišića zdjeličnog dna i „CORE4“-a, bitno je uključiti mišiće zdjeličnog dna u funkcionalne pokrete svakodnevnog života (Montpetit-Huynh i sur., 2019).

5.3 Disanje

Dijafragma je najveći mišić za disanje. Nalazi se u prsnom košu i veže se na lumbalnu kralježnicu. U mirovanju ima oblik kupole. Pri udahu postaje plosnatija i dolazi do lateralnog širenja rebara (Paolo i sur., 2019).

Pri udahu, dijafragma se treba kontrahirati i spustiti, a zdjelično dno se onda izdužuje i također spušta. Poprečni trbušni mišić se izdužuje i širi prema van da bi zrak mogao slobodno ući u tijelo. Pri izdahu zdjelično dno se kontrahira i podiže, poprečni trbušni mišić pomiče se prema unutra, a dijafragma se podiže (Paolo i sur., 2019). Zdjelično dno mora djelovati u sinergiji s ostatkom „CORE4“-a da bi predvidjeli i pripremili nas za pokret te pomogli u kontroli intraabdominalnog tlaka (Montpetit-Huynh i sur., 2019).

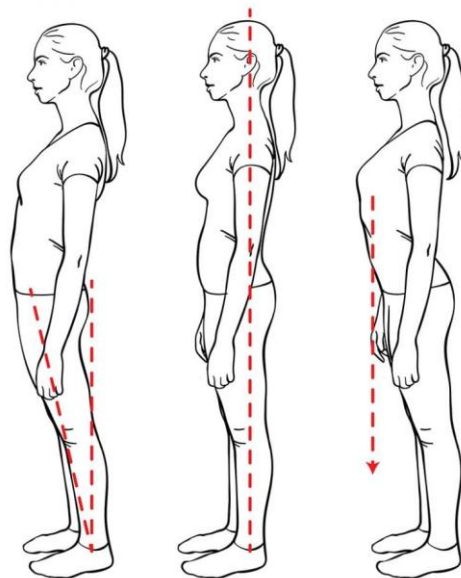
Nepravilno disanje dovodi do disbalansa mišića koji tada ne mogu normalno funkcionirati. Da bi se poprečni trbušni mišić reaktivirao, potrebno je naučiti pravilno disati. Radi se o trodimenzionalnom disanju. Aktiviranje navedenog mišića može se raditi u četiri položaja: ležeći na leđima, sjedeći u stolici, u stojećem položaju te u bočnom ležećem položaju. Vježbanje disanja započinje u ležećem položaju na leđima. Duboko se udiše u bočna rebra, leđa i trbuh, a zdjelično dno treba biti opušteno. Dah mora biti jednako distribuiran, odnosno bočni dio, trbuh i leđa bi se trebali proširiti istovremeno. Pri izdahu, područje pupka treba se lagano povući prema kralježnici i pritom paziti da se ne javi izbočenje u trbuhu. Ako se ipak pojavi, trbuh se treba manje povući prema unutra, tako da ostane ravan. S obzirom da mišići zdjeličnog dna i abdominalni mišići blisko surađuju, pri izdahu se može vizualizirati zaustavljanje urina ili podizanje klikera vaginom prema gore da bi se lakše aktiviralo zdjelično dno. Ono se opušta tek pri sljedećem udahu. Zatim za područje iznad pupka. Pri izdahu, lijeva i desna strana prsnog koša treba se povući prema sredini tijela. Ruke se mogu koristiti za vođenje pokreta. Kada se nauči aktivirati poprečni trbušni mišić u ovom položaju može se prijeći na sjedeći i stojeći položaj. Ogledalo se može koristiti kao vodič. Povlačenje pupka prema kralježnici može se izvesti usporeno. Ako se primjeti povlačenje pupka prema gore i uvlačenje gornjeg dijela trbuha

prije donjeg, izvedba je pogrešna. Poprečni trbušni mišić treba se aktivirati odozdola prema gore. Prvo zdjelično dno, zatim donji, srednji te gornji trbušni mišići (Choi, 2020).

Choi (2020) također navodi tri vrste neefikasnog disanja: plitko disanje, trbušno disanje i paradoksalno disanje. Pri plitkom disanju udiše se u područje prsa, ramena i vrata. Ramena se podižu, prsa se šire, a trbuh se ne miče. Pri dubokom udahu treba se fokusirati na širenje prsa zajedno s trbuhom, dok se ramena mogu minimalno micati. Trbušno disanje je potpuno obrnuto. Pri udahu trbuh se podigne brže i više od prsa. U bočnom dijelu rebara te leđima ne dolazi do proširenja mišića. Opet se treba fokusirati na jednaku distribuciju udaha između prsa, trbuha i bočnih strana trupa. U paradoksalnom disanju prsa i bočne strane rebara se prošire, no trbuh se uvuče unutra umjesto da se prirodno proširi. Dijafragma se pri udahu povlači prema gore stvarajući efekt vakuuma.

Pravilno držanje osigurava optimalan obrazac disanja što omogućava koordinaciju među mišićima „CORE4“-a za obavljanje njihovih funkcija (Montpetit-Huynh i sur., 2019).

Prema Hart (n.d.) savršena postura ne postoji već se radi o rasponu položaja (Slika 4.). No, može se raditi na neutralnom poravnanju kralježnice tako da rebra budu iznad zdjelice, a dijafragma iznad zdjeličnog dna (Slika 4.) (Hart, n.d.).



Slika 4. Primjeri pravilne i nepravilne posture (Hart, n.d.)

Kada se mišići „core“-a nauče aktivirati pri izdahu, to se treba povezati s pokretom te primijeniti na vježbe. Na primjeru vježbe biceps pregib, pri udahu trbuh se širi, a pri izdahu mišići „core“-

a se aktiviraju netom prije pregiba podlaticke. „Core“ je tada spreman za vježbu i usput ga se uči aktivaciji netom prije početka izvedbe neke vježbe ili pokreta. Pri udahu utezi se spuštaju. Koordiniranje udaha i izdaha s kontrakcijom zdjeličnog dna i pokreta može biti iznimno zahtjevno, no kada se naučiti bilo koja vježba može se pretvoriti u „core“ vježbu (Montpetit-Huynh i sur., 2019).

5.4 Uvod u vježbanje i preporuke

Bitno je što ranije utvrditi ima li osoba dijastazu te na taj način prevenirati moguće posljedice ili ih ublažiti ako su već prisutne. Testiranje za DRA može se provesti već u trudnoći, no svakako u postporođajnom razdoblju.

Nakon poroda preporuča se odlazak na pregled kod fizioterapeuta za zdjelično dno bez obzira na vrstu porođaja. On će se pobrinuti da se abdominalni zid i zdjelično dno oporavljaju kako treba te jedini koji može dati „zeleno svjetlo“ za ponovno provođenje intenzivnijih aktivnosti. Žene nisu spremne vratiti se svakodnevnim aktivnostima šest tjedana nakon poroda. Njihovo tijelo nije spremno za intenzivnije aktivnosti poput trčanja ili Crossfit-a te možda neće biti spremne ni do četiri, šest ili čak dvanaest mjeseci postpartalno (Montpetit-Huynh i sur., 2019).

Što se tiče odnosa vježbača prema terapiji, motivacija je jako bitna, posebno ako će trajanje kineziterapije biti duže. On mora znati cilj vježbanja i na koji način mu pomaže. Ako je motiviran uložiti će više truda. Također je bitno da svjesno sudjeluje u vježbanju da bi mogao usvojiti pravilno izvođenje vježbi. Fizioterapeut ili kineziterapeut treba pratiti napredak vježbača i uslijed napretka otežati vježbanje.

Jajić i sur. (2008) govore o važnosti doziranja u terapijskom vježbanju. Ako je pokret preslab neće biti učinka. U slučaju prejakog pokreta javlja se umor, voljno ili refleksno kočenje, učinka nema ili je jako malen. Nasilni pokret će dovesti do oštećenja i opet će izostati rezultat. Odgovarajući pokret je onaj koji dovodi do željenog podražaja uz dobar ritam vježbanja i odmora. Bol je potrebno izbjegavati tijekom vježbanja jer loše utječe na suradnju vježbača i može doći do ozljede.

Jajić i sur. (2008) navode da je svaku vježbu, odnosno pokret potrebno opisati, demonstrirati, a vježbaču pomagati i ispravljati ga tijekom izvedbe. Uz sve navedeno, poželjno mu je dati i pismene upute za izvođenje vježbi. Nastavljaju da vježbanje započinje lakšim i nježnijim

vježbama te se postepeno prelazi na teže. Također, sama kineziterapija može trajati od 30 minuta do jedan sat.

Montpetit-Huynh i sur. (2019) navode da je prva tri mjeseca nakon poroda fokus na odmoru, oporavku i uvježbavanju mišića „CORE“-a. Nastavljaju da se jako puno žena brzo uključi u vježbanje te izostave element uvježbavanja. Stoga, dolazi do posljedica poput dugotrajne boli u leđima, trbuha u kojem se javljaju izbočenja te inkontinencija i drugi oblici disfunkcija zdjeličnog dna. Umjesto toga, treba se fokusirati na uvježbavanje „CORE“-a te postepeno povećavanje intenziteta aktivnosti (Montpetit-Huynh i sur., 2019).

Prije postepenog povratka zahtjevnijim vježbama, dijastaza bi se trebala smanjiti barem do širine dva prsta. To najčešće bude oko tri mjeseca nakon poroda, no dužina oporavka nakon poroda varira od osobe do osobe. Barem navedena tri mjeseca trebale bi se izbjegavati aktivnosti zahtjevnije od laganog dizanja te guranja (Diastasis Recti, 2015). S druge strane Ellgen (2017) navodi da je potrebno slušati svoje tijelo i doktora, a ne arbitrarna pravila, kada se radi od aktivnostima koje bi trebali ili ne bi trebali biti sposobni raditi nakon trudnoće.

U slučaju dijastaze, navode se sljedeće preporuke za kretanje. Teška dizanja trebaju se izbjegavati. Ako se ne mogu izbjeći, treba ih izvoditi pravilno. Također je potrebno izbjegavati pokrete koji mogu spriječiti oporavak dijastaze poput uspravljanja trupa pri izlasku iz kade, kreveta i/ili teška podizanja te vježbe koje dovode do izbočenja trbuha poput „trbušnjaka“. Kada se dijastaza smanji do „normalne“ udaljenosti, te vježbe i aktivnosti mogu se postepeno početi opet provoditi (Diastasis Recti, 2015).

Ellgen (2017) također navodi aktivnosti koje stavljaju pritisak na lineu albu nakon trudnoće i trebaju se izbjegavati tijekom oporavka dijastaze. To su vježbe koje zahtijevaju ekstenziju kralježnice poput „back bends“, yoga položaja „cobra“ i „upward dog“ te pokreti rotacije s dodatnom težinom poput vježbe „russian twist“. Nepravilne tehnike dizanja posebno pri nošenju težih predmeta poput autosjedalice, mogu doprijeti već povećanom intraabdominalnom tlaku te staviti pritisak na *lineu albu* što može pogoršati dijastazu. Ako se prakticira nošenje djeteta, bolje ga je nositi na leđima jer to stvara najmanjeg intraabdominalnog tlaka, posebno pri hodanju i povećanje brzine hodanja.

S obzirom da se ne preporuča uspravljanje trupa pri ustajanju iz kreveta, Diastasis Recti (2015) navodi modifikaciju. Prvo se okreće na stranu s nogama savijenima u koljenom zglobu te se aktiviranjem donjih abdominalnih mišića noge prebacuju preko ruba kreveta i rukama se podiže prema gore. Pri povratku u krevet postupak se izvodi obrnutim redoslijedom. Na sličan način

se treba ustajati s poda. Tako se zdjelično dno i abdomen štite od nepotrebnog pritiska na vezivno tkivo (Montpetit-Huynh i sur., 2019).

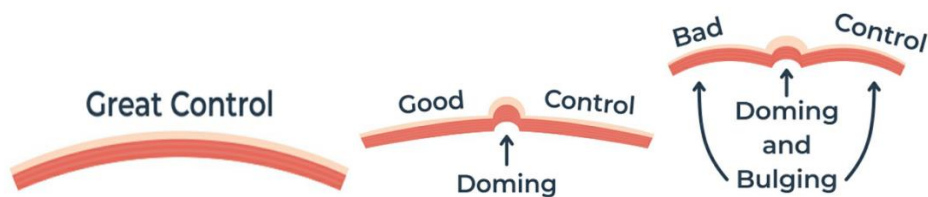
S druge strane Diastasis Recti (n.d.) navodi da se ne radi se o vježbi koja se izvodi već o razini kontrole koju pojedinac ima. Ako se pri izvedbi pregiba trupa očituje izbočenje u truhu, tada ta vježba nije prikladna. Ono se može javiti i u ljudi koji nemaju dijastazu, stoga ta vježba nije primjerena ni za njih (Diastasis Recti, n.d.). Osim toga Hart (n.d.) navodi da se trebaju izbjegavati i pokreti koji izazivaju simptome disfunkcije zdjeličnog dna poput težine u vagini i inkontinencije. Parcijalni pregibi trupa („crunches“), izdržaji u prednjem uporu („plank“) ili teška dizanja nisu loše vježbe, no bitno je prvo izgraditi temelje funkcije „core“-a i zdjeličnog dna, da bi se mogle izvoditi ispravno (Powell, n.d.).

Preporuke za aktivnosti nakon poroda te vrijeme odmora i oporavka razlikuju se u literaturi. Naposljetku, najvažnije je slušati svoje tijelo i konzultirati se s fizioterapeutom za zdjelično dno koji je stručan u svom području.

5.5 Pravilna izvedba

Pravilna tehnika se treba održati od početka do kraja izvedbe. U slučaju da se kontrola intraabdominalnog tlaka tijekom vježbanja pogorša, može se smanjiti intenzitet, skratiti trajanje te uzeti kratka pauza. Nakon pauze se duboko udahne, reaktivira poprečni trbušni mišić i nastavi s vježbanjem (Choi, 2020).

Najvažniji pokazatelj krivog izvođenja vježbe je „doming“ i „bulging“ *linee albe*, odnosno kada abdomen liči planini ili kada se ističe obla čvrsta izbočina na truhu. Može se uočiti i udubljenje, kao da pupak „nestane“ u međuprostor ili se može javiti pritisak na zdjelično dno. No, svaki pokret ima potencijal za povećanje intraabdominalnog tlaka i njegova količina je drukčija u svakoj vježbi. Bitno je uočiti da li imamo lošu, dobru ili odličnu kontrolu tlaka (Slika 5.). Cilj je moći kontrolirati pritisak tijekom vježbanja (Choi, 2020).



Slika 5. Prikaz odlične, dobre i loše kontrole intra-abdominalnog tlaka pri vježbanju (Choi, 2020)

Kada se poprečni trbušni mišić kontrahira treba se osjetiti čvrstoća linee albe. Njena napetost može se pratiti pomoću Tablice 1. Označi se brojem od 1 do 4, s obzirom na razinu napetosti. Također se provjerava u ležećem, sjedećem i stojećem položaju (Choi, 2020).

Tablica 1: Praćenje napetosti *linee albe* (Choi, 2020)

Linea Alba Tension Tracker

1. Activate your TA, circle the firmness of the Linea Alba from 1 to 4.
2. 1- Softest (A coin can sink in), 4 (a coin will bounce off)

Before/ Date:				
Lie Down	1	2	3	4
Sit Down	1	2	3	4
Stand Up	1	2	3	4

After/ Date:				
Lie Down	1	2	3	4
Sit Down	1	2	3	4
Stand Up	1	2	3	4

Nadutost otežava kontrakciju abdominalnih mišića i mišića zdjeličnog dna (Choi, 2020), stoga je također bitno paziti na prehranu i uočiti koje namirnice dovode do toga.

5.6 Metode terapije i vježbe

U nastavku su opisane različite metode terapije te vježbe koje se mogu koristiti za oporavak DRA.

DRA prođe spontano u većine žena u postpartalnom razdoblju. U suprotnom se primjenjuje konzervativan pristup, odnosno fizioterapija. Iako se smatra jedinom metodom liječenja koja može smanjiti DRA te brojne studije dokazuju pozitivan utjecaj vježbanja, svejedno nisu uspostavljeni općeprihvaćeni protokoli za terapijsko vježbanje niti je procijenjeno koje su najefikasnije abdominalne vježbe (Kaczmarczyk i sur., 2018).

Liječenje može uključivati savjete za program trbušnih vježbi, svakodnevne aktivnosti te njegu leđa/dizanje. Ako fizioterapeut procjeni da je prikladno, može preporučiti abdominalnu potporu, poput elastičnog cjevastog zavoja (Diastasis Recti, 2015). S druge strane Nahabedian (2018) navodi da aerobna aktivnost, jačanje „core“-a i neuromuskularna edukacija čine protokol korektivnih vježbi za oporavak DRA.

No, najčešće se primjenjuju manualna terapija (mobilizacija mekog tkiva i miofascijalno opuštanje), posturalni trening, trening i edukacija za tehnike mobilnosti i podizanja, metode za jačanje poprečnog trbušnog mišića (funkcionalni trening, pilates, Tuplerova tehnika sa ili bez abdominalne potpore), program trbušnih vježbi (jačanje ravnog ili poprečnog trbušnog mišića), Noble tehnika (manualna aproksimacija ravnog trbušnog mišića tijekom parcijalnog trbušnjaka), kinesiotaping, abdominalna potpora i „abdominal bracing“ (Kaczmarczyk i sur., 2018). U sljedećem tekstu su opisane neke od navedenih metoda.

Oporavak počinje s nježnim restoracijskim vježbama postupnim tempom te aktivnostima niskog intenziteta poput iskoraka, čučnjeva, bicikliranja, hodanja i plivanja. Vježbanjem će se vremenom povratiti jakost i izdržljivost te će se moći ponovno provoditi aktivnosti visokog intenziteta (Montpetit-Huynh i sur., 2019).

Povratak posturalne kontrole je ključ u liječenju diastaze. Zato je bitan posturalni trening. Pacijentima se pomaže stabilizirati „core“ bez pretjeranog korištenja ravnog trbušnog mišića. To se postiže kroz ciljano jačanje ostalih mišića „core“-a i zdjeličnog dna. Pacijenti dobiju upute za pravilno dizanje i izvođenje svakodnevnih aktivnosti bez stavljanja pritiska na ravni trbušni mišić (Physical Therapy, n.d.). Duboki mišići „core“-a se uče aktivirati kao jedinica uz posturu i disanje. Trening se fokusira na dijafragmu, poprečni trbušni mišić, mišiće donjeg dijela leđa i zdjeličnog dna (Physical Therapy Guide, 2020).

Funkcionalni trening služi za poboljšanje sposobnosti izvođenja svakodnevnih zadataka. Izvode se vježbe koje imitiraju takve aktivnosti koje će se posljedično moći lakše provoditi. S vremenom će se progresivnim radom poboljšati držanje i jakost. Dijafragma, trbušni mišići, mišići zdjeličnog dna, gluteusi i mišići koji podupiru kralježnicu su ključna područja na kojima se radi ovakvim načinom vježbanja, dovoljno intenzivnim, ali bez usporavanja oporavka (How to Return, 2019).

U Pilatesu je velik fokus na preciznosti vježbanja i jačanju poprečnog trbušnog mišića, stoga je idealan program za žene s diastazom ravnog trbušnog mišića. Velik je fokus i na povezanosti uma i tijela koja je bitna za povratak jakosti te pomaže ženama da se ponovno povežu sa svojim

tijelima i na potpuno drukčiji način (Long, 2014). Pet načina na koje Pilates može pomoći oporavku dijastaze ravnog trbušnog mišića su opuštanje fascije, poboljšanje obrasca disanja, kontrola intraabdominalnog tlaka, poboljšanje posture, svjesnosti i shvaćanja pokreta (Diastasis Recti, n.d.).

Julie Tupler, certificirana osobna trenerica, certificirana edukatorica za porod i registrirana medicinska sestra osmislila je Tuplerovu tehniku (Bailey, 2019). Njena svrha je oporavak vezivnog tkiva između dva trbuha ravnog trbušnog mišića (Lindberg, 2020). Provođi se 18 tjedana, no vježbe se trebaju nastaviti raditi i nakon zadnjeg tjedna da bi se održali rezultati (Bailey, 2019). Završetak programa ne označava nužno oporavak *linee albe* u tom vremenskom periodu. Nakon oporavka može ponovno doći do dijastaze od nepravilnog vježbanja zbog slabosti vezivnog tkiva u području pupka (Lindberg, 2020).

Koraci Tuplerove tehnike su:

1. vježbe u sjedećem i ležećem položaju na leđima
2. nošenje abdominalnog pojasa radi približavanja trbušnih mišića
3. učenje o korištenju poprečnog trbušnog mišića te njegovo jačanje
4. pravilno ustajanje i sjedanje (Diastasis Recti, 2015).

Julie Tupler preporuča stalno nošenje pojasa dok se dijastaza ne smanji jer on drži mišiće zajedno te time povećava efikasnost vježbi jačanja. Prvih šest tjedana se preporučuje provoditi samo vježbe iz programa, uz iznimku hodanja. Tada će se već znati kako uključiti Tuplerovu tehniku u redovnu rutinu vježbanja. Poprečni trbušni mišić može se zamisliti kao dizalo sa šest katova. Dizalo je na prvom katu kad je mišić opušten (Bailey, 2019).

Bailey (2019) navodi šest vježbi koje se provode u Tuplerovoj tehnici. Prva je „elevators“. U turskom sjedu na stolici ili uz zid duboko se udiše u trbuh, izdahom se zateže poprečni trbušni mišić i pupak se povlači prema kralježnici. Staje se na petom katu. Kontrakcija se drži 30 sekundi i tada se trbuh povlači do šestog kata. Broji se do pet i tada se vraća u početni položaj. Prema Lindberg (2020) prva dva tjedna ova vježba treba se provoditi po 10 serija dnevno.

Druga vježba „contractions“ započinje u istom položaju kao i prošla, no s jednom rukom na prsima, a drugom ispod pupka. Pri udahu poprečni trbušni mišić je na prvom katu, a izdahom se dolazi do trećeg kata. To je početni položaj u ovoj vježbi. Mišić se zateže do petog kata i zadržava u tom položaju. Tada se vraća na treći kat i ponavlja se isti postupak. Porastom jakosti,

kontrakcije napreduju do petog te šestog kata (Bailey, 2019). Ova vježba provodi se kroz cijeli program. U slučaju oporavka dijastaze, napreduje se do održavanja, a ako se ne zatvori, vježba se nastavlja provoditi. U prvom tjednu programa izvodi se pet serija po 100 ponavljanja. Napreduje se do 20 serija po 100 ponavljanja u 18. tjednu (Lindberg, 2020).

Vježba „Standing pelvic tilts“ izvodi se u stojećem položaju. Leđa su ravna, a koljena u blagoj fleksiji. Postavljanjem ruku na nadkoljenice podupire se težina gornjeg dijela tijela. Poprečni trbušni mišić dovodi se do petog kata i tada se trtična kost podvlači ispod. Broji se do pet prije povratka u početni položaj, odnosno položaj ravnih leđa. Provodi se po 10 ponavljanja (Bailey, 2019).

„Head lifts“ je vježba koja se provodi u ležećem položaju na leđima s koljenima u fleksiji i stopalima na podlozi. Prvo se duboko udiše u trbuh. Tijekom izdaha poprečni se trbušni mišić podiže do petog kata. Donji dio leđa treba dodirivati podlogu. Brada se primiče prsima i glava se podiže s podloge uz zadržavanje kontrakcije mišića. Lagano se spušta na podlogu i vježba se ponavlja 10 puta (Bailey, 2019). Provodi se u četvrtom tjednu. Započinje se s 3 serije od 10 ponavljanja i napreduje do 3 serije od 30 ponavljanja dnevno (Lindberg, 2020).

Početni položaj za vježbu „Leg slides“ je isti kao i za prethodnu vježbu. Jedna ruka se postavlja na trbuh, a druga ispod donjeg dijela leđa. Poprečni trbušni mišić se zateže do petog kata. Oba stopala se podižu s podloge. Koljena trebaju biti iznad kukova. Jedno stopalo se postavlja na pod i klizi dok se noga u potpunosti opruža. Tada se fleksijom u koljenu vraća u početni položaj. Isti pokret ponavlja se s drugom nogom. Sa svakom nogom izvodi se 15 ponavljanja (Bailey, 2019).

Posljednja vježba je „Low back stretch“. Započinje u ležećem položaju na leđima s fleksijom u koljenom zglobu te rukama opruženima uz tijelo. Poprečni trbušni mišić se zateže. Koljena se spuštaju u jednu stranu, a glava u suprotnu. Taj položaj se zadržava 15 udaha i ponavlja na drugoj strani (Bailey, 2019). Program vježbi koje se označavaju „diastasis safe“ može se početi provoditi u šestom tjednu radi održavanja napretka koji se postigao u zatvaranju dijastaze. Kada se ona zatvori, može se prestati nositi abdominalni pojas, no „diastasis safe“ vježbe moraju se nastaviti provoditi da bi se to stanje održalo (Lindberg, 2020). Dužina oporavka dijastaze ovisi o njenoj težini i posvećenosti programu. U slučaju teške dijastaze oporavak može potrajati do godinu dana. Da bi se održali rezultati i nastavilo smanjivanje dijastaze, u slučaju da se nije zatvorila nakon 18 tjedana, potrebno je aktivirati poprečni trbušni mišić pri svakodnevnim

aktivnostima i tijekom vježbanja, nastaviti s 10 do 20 serija vježbe „contractions“ i nositi abdominalnu potporu (Tupler, n.d.).

Montpetit-Huynh i sur. (2019) navode na što se treba obratiti pozornost pri odabiru vježbi za oporavak DRA. Prvo se mora utvrditi da li se vježba može izvesti s pravilnom aktivacijom trbušnih mišića, bez izbočenja u trbušnom zidu. Nije toliko bitno koja vježba se izvodi već kako. Pri izvođenju vježbe potrebno je obratiti pažnju na povratne informacije tijela, odnosno kakav je osjećaj pri izvođenju vježbe, da li možemo kontrolirati pritisak bez pojave izbočenja i da li nas dovodi bliže cilju. Prijatelj ili trener nam mogu gledati abdomen tijekom izvođenja vježbe i prenijeti nam informacije.

Choi (2020) za oporavak dijasaze, normalne funkcije trbušnog zida i jačanje „core“-a preporuča sljedećih 7 uputa: aktiviranje poprečnog trbušnog mišića, dobro držanje, abdominalna potpora, napetost, visoko-intenzivni treninzi za cijelo tijelo, prehrana za dijasazu i dosljednost.

Prema Choi (2020) oporavak i jačanje „core“-a započinje trodimenzionalnim disanjem i aktiviranjem poprečnog trbušnog mišića uz pravilno držanje. Vježbe se s vremenom progresivno otežavaju, a kasnije se provode visoko-intenzivni treninzi za cijelo tijelo (Choi, 2020).

Choi (2021) također navodi generalnu listu vježbi za DRA za tri faze. U početnoj fazi hoda se po 10 000 koraka dnevno uz vježbanje aktiviranja poprečnog trbušnog mišića. Ako se hoda uz guranje kolica, potrebno je paziti na pravilnu posturu. Sam trening za DRA najčešće uključuje vježbe disanja, posturalne vježbe, podizanje koljena, udaljavanje i približavanje jedne pete klizanjem po podlozi u ležećem položaju („heel slide“), nagib zdjelice, podizanje kukova u ležećem položaju, podizanje i spuštanje jedne ili obje noge savijene u koljenom zglobu u ležećem položaju i time dodirujući podlogu petom („heel tap“), izdržaj u prednjem uporu uz zid, počučanj i abdukcija gornje noge u ležećem bočnom položaju – obje savijene u koljenom zglobu uz spojena stopala („clam“). Velik fokus je na disanju i aktiviranju poprečnog trbušnog mišića u različitim položajima – ležeći, na boku, sjedeći, stojeći. U srednjoj fazi u četveronožnom položaju bi se trebao moći aktivirati poprečni trbušni mišić. Provode se uglavnom modificirane verzije naprednih vježbi – čučnjevi, iskoraci, „pallott press“ (antirotaacijska vježba s gumom), modificiran „bird dog“ i „dead bug“ (naizmjenično podizanje, odnosno spuštanje suprotne ruke i noge u četveronožnom i ležećem položaju), modificirani izdržaj u prednjem uporu na stolu ili uz zid, modificirani izdržaj u bočnom uporu s jednim

koljenom na podlozi. U naprednoj fazi može se dodati više opterećenja. Vježbe koje se mogu izvoditi su jednonožna ekstenzija noge i podizanje u ležećem položaju, „škarice“, parcijalni trbušnjak, „dead bug“, „c-curve“ i izdržaj, izdržaj u prednjem uporu na podlozi, podizanje obje noge u ležećem položaju, izdržaj u bočnom uporu, „paloﬀ press“ s gumom većeg otpora, „boat“ vježba i Pilates stotka. Pri odabiru bilo koje vježbe treba se zapitati da li je ona primjerena za trenutno stanje dijastaze, odnosno da li se može generirati dovoljno napetosti u *linei albi* (Choi, 2020).

Choi (2021) navodi da je visoko-intenzivan trening idealan za oporavak DRA te mršavljenje. Takav trening treba sadržavati sljedećih pet elemenata: visokointenzivno intervalno vježbanje (HIIT), rad na jakosti, vježbe za „core“, razvoj ravnoteže, fleksibilnost i istezanje. Kombinacija tih elemenata s aktiviranjem poprečnog trbušnog mišića, trodimenzionalnim disanjem i pravilnim držanjem će omogućiti stalno napredovanje. U ovakvom treningu vježbe se rade do maksimalnih sposobnosti u određenom vremenu, najčešće 40 do 60 sekundi, u svom tempu, nakon čega se odmara ili radi serija srednjeg intenziteta. Nakon toga se opet radi serija visokog intenziteta. Frekvencija srca cijelo vrijeme treba biti podignuta, a trening treba dovesti do znojenja. Sve aktivnosti koje su preteške, mogu se modificirati. S vremenom će „core“ ojačati. Početnici trebaju nositi pojas tijekom vježbanja. Raznolikost vježbi koje se izvode u različitim ravninama gibanja, opsezima pokreta, brzo i sporo generirat će kontraste u intrabdominalnom tlaku što će tjerati „core“ da više radi. Tako svaka vježba postaje „core“ vježba.

Visoko intenzivno intervalno vježbanje može se provoditi kardiovaskularnim aktivnostima, samo s tjelesnom težinom ili utezima. U takvo vježbanje uključen je rad cijelog „core“-a uz ostale dijelove tijela. Sve što se ne može izvesti zamijeni se s vježbom za dijastazu prikladnu za određeni stupanj (Choi, 2020).

Ellgen (2017) navodi progresivan terapijski program prilagođen stopi oporavka. U prvoj fazi aktiviraju se mišići „core“-a i razvijaju pravilni obrasci dizanja i kretanja. U drugoj fazi fokus je na radu stabilizirajućih mišića „core“-a i poboljšanju ravnoteže. Jačanje cijelog tijela i ujedno najveći izazov za „core“ pruža treća faza. Svaka faza može se pratiti od jednog do četiri tjedna i teža je od prethodne. Dva treninga čine svaku fazu. Prvi čine vježbe za cijelo tijelo, a drugi ciljani trening za „core.“ Mogu se provoditi zajedno kao duži trening s danom odmora između ili odvojeno svaki dan 10-minutni trening. Svaka vježba se treba izvoditi s pravilnom tehnikom. Treninzi se mogu dodati postojećoj rutini vježbanja ili izvoditi samostalno što će ovisiti o dostupnom vremenu te ciljevima pojedinca. „Braced neutral spine“ te trening mišića dna

zdjelice pomoći će oporavku od utjecaja trudnoće na držanje i zdjelično dno i mogu se izvoditi bilo kada. Trebaju se izvoditi svakodnevno, dodati u svaki trening u svakoj fazi.

McGee (2017) navodi sljedeće vježbe za oporavak dijastaze ravnog trbušnog mišića koje se izvode u ležećem položaju na leđima. U prvoj vježbi Pilates obruč, mekana loptica ili blok za yogu drže se opruženim rukama iznad prsa. Predmet se stišće uz vizualizaciju povezivanja prednjih rebara te aktiviranje mišića zdjeličnog dna i kosih trbušnih mišića. Ruke se u drugoj vježbi opružaju iznad glave te vraćaju u početni položaj. Rebra se ne smiju „otvarati“ tijekom izvođenja vježbe. U trećoj vježbi noge se podižu s podloge. Koljena trebaju biti u ravnini kukova. Jedna noga se lagano spušta dok prsti stopala ne dotaknu podlogu. No, ne moraju se spuštati toliko nisko u slučaju pojave ispupčenja u truhu. U lakšoj verziji vježbe oba stopala su na podlozi u početnom položaju. Tada se jedno stopalo podiže nekoliko inča s podloge. Četvrta vježba je podizanje kukova s podloge uz pilates obruč, blok za yogu ili lopticu između nogu. Izdahom se aktivira zdjelično dno i mišići unutarnjeg bedra uz podizanje kukova, a udahom se vraća u početni položaj. U završnom položaju koljena i ramena trebaju biti u ravnini.

Choi (2020) tvrdi da samo izvođenje vježbi za „core“ nije efikasno ni potpuno rješenje za oporavak DRA koje počinje s načinom disanja, držanja i kretanja pri izvođenju vježbi da bi vježbe za „core“ bile efikasne. Također, oporavak DRA ovisi o mišićima „core“-a i njihovoj kontroli intraabdominalnog tlaka. Sve što radimo generira intraabdominalni tlak do određene razine. Neki pokreti stvaraju više tlaka, a neki manje. On nam štiti kralježnicu. Navedeni način treniranja pomaže „core“-u da podnosi raznovrsna opterećenja pri izvođenju različitih vježbi. Progresivnim vježbanjem, „core“ će s vremenom moći podnijeti veća opterećenja, a poprečni trbušni mišić i trbušni zid će se oporaviti.

Pregib trupa je vježba koja se inače ne preporuča kod DRA, no Powell (n.d.) navodi da se može uvesti s malim opsegom pokreta, odnosno glava i ramena se ne smiju podizati visoko od podloge. Noge trebaju biti u fleksiji sa stopalima na podlozi. Progresije se trebaju izbjegavati dok se „core“ u potpunosti ne oporavi. Još jedna vježba koja se ne preporuča je izdržaj u upor, no Powell (n.d.) navodi da se i onda može izvoditi. Započinje se s izvedbom u četveronožnom položaju. S vremenom se koljena polagano sve više pomiču unatrag, čime se povećava opterećenje za abdominalne mišiće (Powell, n.d.).

Hart (n.d.) navodi primjere vježbi koje su prikladne za žene koje imaju dijastazu širine do 3 prsta i još uvijek mogu osjetiti napetost u linei albi. Mogu se izvoditi po 2-3 serije od 10 do 12 ponavljanja. Prva vježba je odlična za povezivanje disanja i aktivacije dubokih mišića „core“-

a. Prikladna je za rani postporođajni period te pomaže jačanju povezanosti između „core“-a i zdjelice dna. Zove se „heel slide with alternate arms“. Izvodi se u ležećem položaju na leđima s nogama u fleksiji i stopalima na podlozi. Kralježnica je u neutralnom položaju, ruke uz tijelo. Tijekom izdaha, lagano se stvara napetost i jedna noga se opruža prema naprijed. Peta je cijelo vrijeme u kontaktu s podlogom. Istovremeno se suprotna ruka opruža iznad glave. Udahom se vraća u početni položaj te se vježba ponavlja na drugoj strani. Kukovi trebaju biti stabilni cijelo vrijeme. Druga vježba je „glute bridge“. Jednostavnije verzije primarno jačaju zadnju ložu, mišiće stražnjice i natkoljenice, no naprednije verzije su zahtjevnije za mišiće trupa. Prvo se mora usavršiti izvođenje osnovne verzije, prije prelaska na jednonožne varijacije. Vježba započinje u istom položaju kao i prošla. Kukovi se podižu kroz izdah. Može se vizualizirati podizanje jednog po jednog kralješka s podloge. Završni položaj čini ravna linija od ramena do koljena. Izdahom se tijelo spušta na podlogu. Vježba će imati pozitivan utjecaj čak i ako se ne može izvesti puni opseg pokreta. Sljedeća vježba je „standing pallof press“. Odlična je jer mnogo žena s dijastazom ima problema s jakošću u horizontalnoj ravnini, a ova vježba je upravo za to. Ona pogađa cijeli trbušni zid i zahtjeva stalnu i svjesnu kontrolu položaja rebra iznad zdjelice što je odlično za razvoj jakosti i obnovu povezanosti uma i tijela („mind-muscle connection“). Preporučuje se i vježba „bird dog“ koja se izvodi u četveronožnom položaju s koljenima ispod kukova i dlanovima ispod ramena. Kralježnica treba biti u neutralnom položaju. Izdahom se generira napetost i opruža suprotna ruka i noga. Tijelo se ne bi trebalo naginjati u stranu. Udahom se vraća u početni položaj i ponavlja s drugom rukom i nogom. Vježba „banded pull-down“ izvodi se s gumom postavljenom u visini glave ili višlje. Početni položaj je stojeći položaj sa stopalima u širini kukova i rukama u predručenju. Držeći gumu, izdahom se stvara napetost, održavajući rebra iznad zdjelice i guma se povlači uz tijelo. Ruke trebaju biti opružene. Izdahom se vraćaju u početni položaj.

Iz navedenog se vidi da se preporuke vježbi za dijastazu razlikuju od izvora do izvora, no naposljetku izbor vježbe će ovisiti o težini DRA (funkcionalna ili nefunkcionalna, širina), sposobnosti generiranja napetosti duž trbušnog zida, kontrole intra-abdominalnog tlaka i razini utreniranosti.

5.7 Oporavak

Abnormalno širok IRD od dijastaze može potrajati i do jedne godine postpartalno ili duže (Litos, 2014).

Choi (2020) navodi primjer vodiča za oporavak DRA. Prvo se odlazi na pregled kod fizioterapeuta za žensko zdravlje da se utvrdi da li postoji moguća prisutnost drugih stanja poput prolapsa, kile ili drugih medicinskih stanja. Zatim liječnik treba odobriti početak vježbanja. Pojedinaac si izmjeri opseg struka te širinu i dubinu dijastaze. Uči se trodimenzionalno disanje te aktiviranje poprečnog trbušnog mišića. Određuje se trenutna faza (početna, srednja, napredna) te počinju provoditi „core“ vježbe prikladne za nju uz progresije. Odabire se program vježbanja za cijelo tijelo i plan prehrane koji se provodi do kraja. Na kraju je najbitnija konzistencija.

Oporavak DRA može se pratiti na različite načine: udaljenost trbuha ravnog trbušnog mišića, dubina linee albe (treba biti pliće), jakost „core“-a (da li se može duže održati napetost ili bolja kontrola pri izvođenju iste vježbe kao i prošli tjedan/mjesec, da li se mogu izvoditi naprednije vježbe bez kompromitiranja držanja i tlaka), opseg trbuha u opuštenom i kontrahiranom stanju te usporedba s prijašnjim mjerenjima (mjerenje prije doručka) (Choi, 2021).

Genetika, broj trudnoća, godine, dužina i širina dijastaze te ciljevi će utjecati na dužinu oporavka (Hart, n.d.). Ako žena još uvijek doji, kada pokušava oporaviti DRA, trebat će joj duže zbog hormona relaksina koji povećava laksitet i mekoću ligamenata (Choi, 2021). Dixon J. i sur. (2018) ukazuju da učinkovitost abdominalnih vježbi na smanjenje dijastaze može varirati duž *linee albe* zbog razlika u njenoj anatomskoj strukturi.

5.8 Istraživanja

U istraživanju Alshehri i Thabet (2019) žene (n=40) u postpartalnom razdoblju provodile su kroz osmotjedni program vježbanja. Rezultati su pokazali da je došlo do značajnog smanjenja DRA, no više u eksperimentalnoj grupi koja je prošla kroz program za jačanje i razvoj stabilnosti dubokih mišića „core“-a.

Hsu i suradnici (2011) proveli su istraživanje (n1=30 jednorotki i višerotki, n2=20 nerotkinja) čiji su rezultati pokazali da se u rotkinja dijastaza smanjila, a funkcija abdominalnih mišića poboljšala, no vrijednosti se nisu vratile na normalne šest mjeseci nakon poroda. Jakost i statična izdržljivost abdominalnih mišića poboljšala se kroz vrijeme. Između IRD („inter-recti distance“) i funkcije abdominalnih mišića uspostavljena je negativna korelacija između sedam tjedana i šest mjeseci, osim za jakost fleksije trupa. Promjene u IRD između sedam tjedana i šest mjeseci su korelirane s poboljšanjem u jakosti fleksije trupa. Šest mjeseci nakon poroda,

rotkinje su u prosjeku imale veće vrijednosti IRD-a nego nerotkinje. Vrijednosti za abdominalnu jakost i izdržljivost su također bile manje u rotkinja nego nerotkinja. Navedeni rezultati dokazuju da nakon poroda dolazi do spontanog oporavka DRA do određene razine, no da bi se vrijednosti vratile na prijašnju razinu potrebno je provesti određene terapijske metode.

Litos (2014) je prikazala smanjenje dijastaze u 32-godišnje žene u 7. tjednu nakon poroda s 11.5 cm (u razini pupka), 8 cm (4.5 cm iznad pupka) i 3 cm (4.5 cm ispod pupka) koja se protezala 9 cm duž *linee albe* – na 2 cm u najširem dijelu IRD-a. Žena je također povratila funkcionalnu jakost. Mogla je obavljati svakodnevne aktivnosti bez teškoća, umora i boli. Rezultati ovog prikaza slučaja ne mogu se generalizirati jer prikazuje uspješnu provedbu fizikalne terapije u samo jednog pacijenta.

Benjamin i sur. (2013) proveli su pregled osam istraživanja koji je pokazao da vježbanje tijekom trudnoće smanjuje prisutnost dijastaze za 35% i ukazuje da se IRD može smanjiti vježbanjem u trudnoći i postporođajnom razdoblju. No, autori upozoravaju da se mora uzeti u obzir lošija kvaliteta te manjak radova na ovu temu. Zaključuju da nespecifično vježbanje može, ali i ne mora prevenirati ili smanjiti dijastazu tijekom ili poslije trudnoće. Također, studije su se uvelike razlikovale u metodama dijagnostike, mjestu mjerenja dijastaze, samoj klasifikaciji dijastaze, načinu vježbanja, dužini i frekvenciji vježbanja, broju ispitanika te nošenju abdominalne potpore. Vježbanje je variralo od hodanja do programa koji je uključivao jačanje „core“-a, stabilizacijske vježbe, aerobne aktivnosti i neuromuskularnu reedukaciju. Prethodno navedeno naravno dovodi do različitih rezultata i teškoće u uspoređivanju istraživanja.

Iz navedenih istraživanja može se zaključiti da se u svrhu oporavka abnormalne udaljenosti dva trbuha ravnog trbušnog mišića i funkcije trbušnog zida koriste različite metode te različite kontrakcije mišića, odnosno izometrične, ekscentrične i koncentrične.

6. Zaključak

Najčešći uzrok DRA je trudnoća. Radi se o stanju koje nije bolno, no ako se ne liječi može doći do raznih komplikacija. Sama DRA može biti funkcionalna i nefunkcionalna što utječe i na kvalitetu života. Što se tiče lokacije, najčešće se javlja iznad pupka, a težina može varirati ovisno o širini DRA i integritetu lineae albe.

Pregled nakon trudnoće treba obaviti fizioterapeut, no u slučaju da to nije moguće može se provesti i samopregled. DRA u većini slučajeva prođe spontano nakon trudnoće, no ako to nije slučaj mogu se provesti različite metode terapijskog vježbanja radi njenog oporavka.

Pri pregledavanju istraživanja DRA te njihovoj usporedbi mora se uzeti u obzir da se u njima koriste različite dijagnostičke tehnike od kojih su neke više, a neke manje precizne, zatim različita mjesta mjerenja pri dijagnostici te različite definicije DRA u vezi njene širine. Također, u njima se prikazuju različite metode terapijskog vježbanja koje samim time mogu imati različitu razinu efikasnosti, odnosno različite rezultate.

Navedena istraživanja su podijeljenih rezultata. Terapijsko vježbanje može, a i ne mora smanjiti DRA i povratiti normalne vrijednosti funkcije trbušnog zida. Potrebno je više kvalitetnog istraživanja na ovu temu. Ona trebaju uzeti u obzir trenutno stanje ispitanika, da li su žene jednorotke ili višerotke i na temelju toga ih podijeliti u različite skupine, da li su vježbale prije ili tijekom trudnoće. Trenutno stanje odnosi se na sposobnost generiranja napetosti duž trbušnog zida, sposobnost kontrole intra-abdominalnog tlaka tijekom pokreta, jakost trbušnih mišića, mogućnost pravilne kontrakcije mišića zdjeličnog dna, pravilan obrazac disanja i pravilno držanje.

7. Literatura

1. Alshehri M.A., Thabet A.A. (2019). *Efficacy of deep core stability exercise program in postpartum women with diastasis recti abdominis: a randomised controlled trial*. Journal of Musculoskeletal and Neuronal Interactions. 19 (1), 62-68, http://www.ismni.org/jmni/pdf/75/jmni_19_062.pdf. Pristupljeno 22.7.2021.
2. Bailey A. (2019). *The Tupler Technique for Ab Exercises*. <https://www.livestrong.com/article/230994-the-tupler-method-for-ab-exercises/>. Pristupljeno 3.9.2021.
3. Bø K., Mota P., Pascoal A.G., Sancho M.F. (2015). *Abdominal exercises affect inter-rectus distance in postpartum women: a two-dimensional ultrasound study*. Physiotherapy. 101, 286-291, [https://www.physiotherapyjournal.com/article/S0031-9406\(15\)03778-5/fulltext](https://www.physiotherapyjournal.com/article/S0031-9406(15)03778-5/fulltext). Pristupljeno 25.7.2021.
4. Benjamin D.R., Peiris C.L., Van de Water A.T.M. (2013). *Effects of exercise on diastasis of the rectus abdominis muscle in the antenatal and postnatal periods: a systematic review*. Physiotherapy. 100 (1), 1-8, [https://www.physiotherapyjournal.com/article/S0031-9406\(13\)00083-7/fulltext](https://www.physiotherapyjournal.com/article/S0031-9406(13)00083-7/fulltext). Pristupljeno 19.8.2021.
5. Blaschak M.J., Boissonnault J.S. (1988). *Incidence of Diastasis Recti Abdominis During the Childbearing Year*. Physical Therapy. 68 (7), 1082-1086, https://www.researchgate.net/publication/20186870_Incidence_of_Diastasis_Recti_Abdominis_During_the_Childbearing_Year. Pristupljeno 27.7.2021.
6. Bouvy N.D., Mommers E.H.H., Nienhuijs S.W., Omar A.K., Ponten J.E.H., Reilingh T.S. de V. (2017). *The general surgeon's perspective of rectus diastasis. A systematic review of treatment options*. Surgical Endoscopy. 31(12), 4934-4949, <https://www.ncbi.nlm.nih.gov/pmc/articles/PMC5715079/#CR1>. Pristupljeno 17.9.2021.
7. Choi B. (2020). *Diastasis Recti Secrets for New Moms: Proven Methods and Postpartum Exercises for Healing Core Weakness and Weight Loss*.
8. *Diastasis Recti: 5 Ways Pilates Can Help* (n.d.). Centred Mums. <https://centredmums.com/diastasis-recti-and-pilates/>. Pristupljeno 6.9.2021.

9. *Diastasis Recti: An Overview* (2015). Boot Camp & Military Fitness Institute. <https://bootcampmilitaryfitnessinstitute.com/injury/diastasis-recti-an-overview/>. Pristupljeno 6.8.2021.
10. Dixon J., Gillard S., Ryan C.G., Stokes M., Warner M. (2018). *Effects of posture and anatomical location on inter-recti distance measured using ultrasound imaging in parous women*. *Musculoskeletal Science and Practice*. 34, 1-7, <https://www.sciencedirect.com/science/article/abs/pii/S2468781217301777?via%3Dihub>. Pristupljeno 23.7.2021.
11. Ehlert K. (2019). *Diastasis Recti Abdominis*. <https://www.iamprioritypt.com/blog/2019/7/10/diastasis-recti-abdominis-belly-separation>. Pristupljeno 6.9.2021.
12. Ellgen P. (2017). *Mom's Guide to Diastasis Recti: A program for Preventing and Healing Abdominal Separation Caused by Pregnancy*. Berkeley, Kalifornija: Ulysses Press
13. Filipec M., Jadanec M. (2017a). *Fizioterapija u ginekologiji i porodništvu. Odabrana poglavlja u fizioterapiji*. Zagreb: Hrvatski zbor fizioterapeuta
14. Filipec M., Jadanec M. (2017b). *Dijastaza m. rectus abdominis i trening abdominalne muskulature u trudnoći i postpartalnom periodu u funkciji zdravlja*. Kondicijska priprema sportaša 2017. 15. godišnja međunarodna konferencija. Zagreb – NAĆI OD KOJE DO KOJE STR.
15. Filipec M., Sopina B.K. (2014). *Dijastaza m. rectus abdominis nakon carskog reza*. FIZIOinfo. 24, 4-7, http://www.hzf.hr/src/assets/fizioinfo/Fizioinfo1_2014.pdf 11.7.2021. Pristupljeno 5.7.2021.
16. Hall H. (2021). *Diastasis Recti Rehabilitation*. https://www.statpearls.com/ArticleLibrary/viewarticle/132839#ref_24256310. Pristupljeno 17.9.2021.
17. Hart M. (n.d.). *Diastasis Recti Exercises: 5 Moves for New Moms*. <https://www.girlsgonestrong.com/blog/articles/diastasis-recti-exercises/>. Pristupljeno 19.9.2021.

18. Hess J. (n.d.). Mind the Gap: Diastasis Recti Abdominis and What We Don't Know: Part I., <https://beyondbasicsphysicaltherapy.com/blogs/blog/mind-the-gap-diastasis-recti-abdominis-and-what-we-don-t-know-part-i>. Pristupljeno 3.9.2021.
19. *HOW TO RETURN TO YOUR FUNCTIONAL TRAINING ROUTINE AFTER PREGNANCY* (2019). EVO Fitness. <https://evofitness.ch/functional-training-after-pregnancy/>. Pristupljeno 7.9.2021.
20. Hsu A.-T., Hsu M.-J., Liao C.-F., Liaw L.-J., Liu M.-F. (2011). *The Relationships Between Inter-recti Distance Measured by Ultrasound Imaging and Abdominal Muscle Function in Postpartum Women: A 6-Month Follow-up Study*. Journal of Orthopedic & Sports Physical Therapy. 41(6), 435-443, <https://www.jospt.org/doi/10.2519/jospt.2011.3507>. Pristupljeno 2. kolovoza 2021.
21. Jajić I., Jajić Z. i suradnici (2008). *Fizikalna i rehabilitacijska medicina: osnove i liječenje*. Zagreb: Medicinska naklada
22. Kaczmarczyk K., Michalska A, Pogorzelska J., Rokita W., Wolder D. (2018). *Diastasis recti abdominis — a review of treatment methods*. Ginekologia Polska. 89 (2), 97-101, https://journals.viamedica.pl/ginekologia_polska/article/view/GP.a2018.0016/43304. Pristupljeno 18.8.2021.
23. Lindberg S. (2020). *How the Tupler Technique Can Help with Diastasis Recti Recovery*. <https://www.healthline.com/health/pregnancy/tupler-technique>. Pristupljeno 4.9.2021.
24. Litos K. (2014). *Progressive Therapeutic Exercise Program for Successful Treatment of a Postpartum Woman With a Severe Diastasis Recti Abdominis*. Journal of Women's Health Physical Therapy. 38 (2), 58-73, https://journals.lww.com/jwhpt/Abstract/2014/05000/Progressive_Therapeutic_Exercise_Program_for.3.aspx. Pristupljeno 3.8.2021.
25. Long R. (2014). Pilates and Diastasis Recti. <https://thebalancedlifeonline.com/pilates-diastasis-recti/>. Pristupljeno 6.9.2021.
26. McGee K. (2017). *4 Exercises to Rebuild Your Core After Diastasis Recti*. <https://www.health.com/condition/pregnancy/diastasis-recti-exercises>. Pristupljeno 6.9.2021.
27. Montpetit-Huynh S., Paolo J.D., Vopni K. (2019). *Pregnancy Fitness*. mjesto izdavanja: Human Kinetics

28. Nahabedian M.Y. (2018). *Management Strategies for Diastasis Recti*. *Seminars in Plastic Surgery*. 32 (03), 147-154, <https://www.thieme-connect.de/products/ejournals/abstract/10.1055/s-0038-1661380>. Pristupljeno 29.8.2021.
29. *Physical Therapy for Postpartum Diastasis Recti* (n.d.). Mangiarelli Rehabilitation. <https://www.mangiarellirehabilitation.com/blog/physical-therapy-postpartum-diastasis-recti>. Pristupljeno 7.9.2021.
30. *Physical Therapy Guide to Diastasis Rectus Abdominis* (2020). ChoosePT. <https://www.choosept.com/symptomsconditionsdetail/physical-therapy-guide-to-diastasis-rectus-abdominis#HowCanPhysicalTherapistHelp>. Pristupljeno 7.9.2021.
31. Powell W. (n.d.). *EXERCISING WITH DIASTASIS RECTI. WHICH AB EXERCISES ARE SAFE?* <https://mutusystem.com/en-us/diastasis-recti/exercising-with-diastasis-recti/>. Pristupljeno 7.9.2021.
32. Tica A. (2010). *Dijastaza m. rectus abdominis (DMRA)*. *FIZIOINFO*. 1, 17-20, http://www.hzf.hr/src/assets/fizioinfo/fizio_info1_2010.pdf. Pristupljeno 3.7.2021.
33. Tupler J. (2021). *Diastasis Recti Test Step by Step Guide & How to Exercise Safely*. <https://diastasisrehab.com/blogs/news/diastasis-check-step-by-step-guide-tupler-technique-diastasis-safe-not-diastasis-safe-exercises>. Pristupljeno 3.9.2021.
34. Tupler J. (n.d.). *Tupler Technique. Treatment for Diastasis Recti. Tips*. https://cdn.shopify.com/s/files/1/2157/8921/files/Tupler_Tips_New_version_5.pdf?v=1629380441. Pristupljeno 5.9.2021.

8. Životopis

OSOBNI PODACI

Ime i prezime: Lana Blažević

Datum i mjesto rođenja: 14.10.1999. Našice

E-mail: blazevic.lana18@gmail.com

OBRAZOVANJE

Osnovna škola Dore Pejačević, Našice

Srednja škola Isidora Kršnjavog, Našice

Kineziološki fakultet Osijek, Osijek