

Kineziterapija nakon ozljede medijalnog kolateralnog ligamenta koljena

Lovrić, Ivana

Undergraduate thesis / Završni rad

2023

Degree Grantor / Ustanova koja je dodijelila akademski / stručni stupanj: **Josip Juraj Strossmayer University of Osijek, Faculty of Kinesiology Osijek / Sveučilište Josipa Jurja Strossmayera u Osijeku, Kineziološki fakultet Osijek**

Permanent link / Trajna poveznica: <https://urn.nsk.hr/urn:nbn:hr:265:491031>

Rights / Prava: [In copyright](#) / [Zaštićeno autorskim pravom.](#)

Download date / Datum preuzimanja: **2024-11-23**



Repository / Repozitorij:

[Repository of the Faculty of Kinesiology Osijek](#)



Sveučilište Josipa Jurja Strossmayera u Osijeku

Kineziološki fakultet Osijek

Preddiplomski sveučilišni studij Kineziologija

Ivana Lovrić

**KINEZITERAPIJA NAKON OZLJEDE MEDIJALNOG
KOLATERALNOG LIGAMENTA KOLJENA**

Završni rad

Osijek, 2023.

Sveučilište Josipa Jurja Strossmayera u Osijeku

Kineziološki fakultet Osijek

Preddiplomski sveučilišni studij Kineziologija

Ivana Lovrić

**KINEZITERAPIJA NAKON OZLJEDE MEDIJALNOG
KOLATERALNOG LIGAMENTA KOLJENA**

Završni rad

JMBAG: 0267045544

e-mail: ilovric@kifos.hr

Mentor: doc. dr. sc. Iva Šklempa Kokić

Sumentor: Tomislav Kokić, predavač

Osijek, 2023.

Josip Juraj Strossmayer University of Osijek
Faculty of Kinesiology Osijek
University undergraduate study of Kinesiology

Ivana Lovrić

**KINESIOTHERAPY AFTER MEDIAL COLLATERAL
LIGAMENT INJURY OF THE KNEE**

Undergraduate thesis

Osijek, 2023.

IZJAVA

O AKADEMSKOJ ČESTITOSTI, SUGLASNOSTI ZA OBJAVU U INSTITUCIJSKIM REPOZITORIJIMA I ISTOVJETNOSTI DIGITALNE I TISKANE VERZIJE RADA

1. Kojom izjavljujem i svojim potpisom potvrđujem da je završni rad isključivo rezultat osobnoga rada koji se temelji na mojim istraživanjima i oslanja se na objavljenu literaturu. Potvrđujem poštivanje nepovredivosti autorstva te točno citiranje radova drugih autora i referiranje na njih.
2. Kojom izjavljujem da sam suglasan/suglasna da se trajno pohrani i objavi moj rad u institucijskom digitalnom repozitoriju Kineziološkog fakulteta Osijek, repozitoriju Sveučilišta Josipa Jurja Strossmayera u Osijeku te javno dostupnom repozitoriju Nacionalne i sveučilišne knjižnice u Zagrebu (u skladu s odredbama Zakona o znanstvenoj djelatnosti i visokom obrazovanju „Narodne novine“ broj 123/03., 198/03., 105/04., 174/04., 2/07.-Odluka USRH, 46/07., 63/11., 94/13., 139/13., 101/14.-Odluka USRH, 60/15.-Odluka USRH i 131/17.).
3. Izjavljujem da sam autor/autorica predanog rada i da je sadržaj predane elektroničke datoteke u potpunosti istovjetan sa dovršenom tiskanom verzijom rada predanom u svrhu obrane istog.

Ime i prezime studenta/studentice: Ivana Lovrić

JMBAG: 0267045544

Službeni e-mail: ilovric@kifos.hr

Naziv studija: Preddiplomski sveučilišni studij Kineziologija

Naslov rada: Kineziterapija nakon ozljede medijalnog kolateralnog ligamenta koljena

Mentorica završnog rada: doc.dr.sc. Iva Šklempe Kokić

Sumentor završnog rada: Tomislav Kokić, predavač

U Osijeku, 11.09.2023. godine

Potpis Ivana L.

Kineziterapija nakon ozljede medijalnog kolateralnog ligamenta koljena

SAŽETAK

Medijalni kolateralni ligament koljena jedan je od četiri glavna ligamenta koji podupiru koljeno te je glavni statički stabilizator medijalne strane zgloba koljena. Ozljede medijalnog kolateralnog ligamenta koljena jedne su od najčešćih ozljeda ligamenata koljena te se najčešće javljaju kod sportaša bilo zbog traume ili naglih promjena smjera ili brzine. Ovakve ozljede najčešće su u kontaktnim sportovima poput nogometa, hokeja na ledu, hrvanja i juda, ali pojavljuju se i u beskontaktnim sportovima poput skijanja. Pregled literature ukazuje na tri stupnja ozljede medijalnog kolateralnog ligamenta, pa tako 1. stupanj predstavlja blagu ozljedu, 2. stupanj umjerenu, a 3. stupanj označava potpuni prekid ligamenta. Ozljede 1. i 2. stupnja u većini slučajeva liječe se konzervativnim putem, dok je za ozljede 3. stupnja ponekad potreban operativni zahvat. Kod liječenja ove ozljede veliki se naglasak stavlja na rehabilitaciju te je bitno da je ista kvalitetno osmišljena, planirana i programirana te pod vodstvom stručnih osoba. Program rehabilitacije prilagođava se stupnju ozljede, bazira se na kineziterapiji, a cilj je što brži oporavak i povratak svakodnevnim i sportskim aktivnostima. Faze rehabilitacije uključuju razne vježbe za jačanje mišića, vraćanje opsega pokreta, vježbe istezanja i propriocepcije.

Ključne riječi: medijalni kolateralni ligament, ozljeda, rehabilitacija

Kinesiotherapy after medial collateral ligament injury of the knee

ABSTRACT

The medial collateral ligament of the knee is one of the four major ligaments that support the knee joint, serving as the primary static stabilizer on the inner side of the knee joint. Injuries to the medial collateral ligament are among the most common knee ligament injuries, frequently occurring in athletes due to trauma or sudden changes in direction or speed. Such injuries are most common in contact sports like soccer, ice hockey, wrestling and judo, but they can also happen in non-contact sports such as skiing. The literature identifies three grades of medial collateral injuries. Grade 1 represents a mild injury, grade 2 indicates a moderate injury and grade 3 signifies a complete tear of the ligament. Grade 1 and 2 injuries are typically treated with conservative methods, while grade 3 injuries sometimes require surgical intervention. In the treatment of these injuries, a significant emphasis is placed on rehabilitation and it is crucial that it is well designed, planned and programmed under the guidance of professionals. The rehabilitation program is adjusted according to the grade of the injury, based on kinesiotherapy, with the primary goal of achieving a speedy recovery and return to daily and sports activities. The rehabilitation phases include various exercises to strengthen the muscles, restore the range of motion, perform stretching exercises and improve proprioception.

Key words: medial collateral ligament, injury, rehabilitation

SADRŽAJ

1. UVOD	1
2. ANATOMIJA MEDIJALNOG KOLATERALNOG LIGAMENTA KOLJENA	3
3. KLASIFIKACIJA I MEHANIZAM NASTANKA OZLJEDE MEDIJALNOG KOLATERALNOG LIGAMENTA	5
4. LIJEČENJE OZLJEDE MEDIJALNOG KOLATERALNOG LIGAMENTA KOLJENA	7
5. REHABILITACIJA IZOLIRANIH OZLJEDA MEDIJALNOG KOLATERALNOG LIGAMENTA KOLJENA	8
6. REHABILITACIJA IZOLIRANIH OZLJEDA PO STUPNJU OZBILJNOSTI OZLJEDE	11
6.1. Rehabilitacija izoliranih ozljeda 1. stupnja.....	12
6.2. Rehabilitacija izoliranih ozljeda 2. stupnja.....	13
6.3. Rehabilitacija izoliranih ozljeda 3. stupnja.....	14
7. ZAKLJUČAK	16
8. LITERATURA	17
9. ŽIVOTOPIS	23

1. UVOD

Ozljede su česta pojava kod sportaša, posebice kod profesionalnih sportaša koji su zbog velikih trenajnih napora skloniji ozljedama od ostalih. Pećina i Heimer (1995) sportske ozljede u širem smislu definiraju kao sve ozljede koje su nastale prilikom bavljenja kineziološkom aktivnošću, dok sportske ozljede u užem smislu definiraju kao ozljede koje su specifične po mehanizmu nastanka i učestalosti za pojedini sport.

Medijalni kolateralni ligament koljena jedan je od četiri glavna ligamenta koji podupiru koljeno te je glavni statički stabilizator medijalne strane zgloba koljena (Bollen, 2000). Uz to, važan je za pružanje potpore protiv valgusnog stresa, rotacijskih sila i prednjih translacijskih sila na tibiji (Warren i Marshall, 1979). Ozljede MCL-a jedne su od najčešćih ozljeda ligamenata koljena (Fetto i Marshall, 1978; Peterson i sur., 2000; Najibi i Albright, 2005) te se najčešće javljaju kod sportaša, bilo zbog traume ili naglih promjena smjera ili brzine (Majewski i sur., 2006).

Epidemiološka literatura o ozljedama medijalnog kolateralnog ligamenta je oskudna u usporedbi s drugim ozljedama koljena, ali brojna istraživanja (Yoshioka i sur., 2013; Grant i sur., 2013; Majewski i sur., 2006; Roach i sur., 2014) ukazuju da takve ozljede prevladavaju u kontaktnim sportovima kao što su nogomet, hokej na ledu, ragbi, hrvanje i judo, ali i u beskontaktnom sportu kao što je skijanje.

Za razliku od prednjeg križnog ligamenta, medijalni kolateralni ligament ima veći potencijal zacjeljivanja nakon ozljede, što nerijetko dovodi do kompletnog oporavka zbog njegovog izvanzglobnog položaja i dovoljne vaskularizacije (Jacobson i Chi, 2006). Izolirane ozljede 1. i 2. stupnja većinom se liječe nekirurški, odnosno progresivnom fizioterapijom. Ozljede 3. stupnja ponekad zahtijevaju dodatnu kiruršku intervenciju koja uključuje popravak ili rekonstrukciju ligamenta (Chen i sur., 2008).

Postoje brojne preventivne mjere kao što su trening specifičnih sportskih vještina, modifikacija sportskih pravila, korištenje prikladne opreme te "fair play". Brojna istraživanja (Koehle i sur., 2002; Lorentzon i sur., 1998; Perryman i Hershman, 2002) ukazuju kako učinkovitost navedenih preventivnih mjera nije poznata. Također, uloga profilaktičkih steznika u većini istraživanja bila je od ograničene koristi (Najibi i Albright, 2005; Lorentzon i sur., 1988; Paulos i sur., 1991).

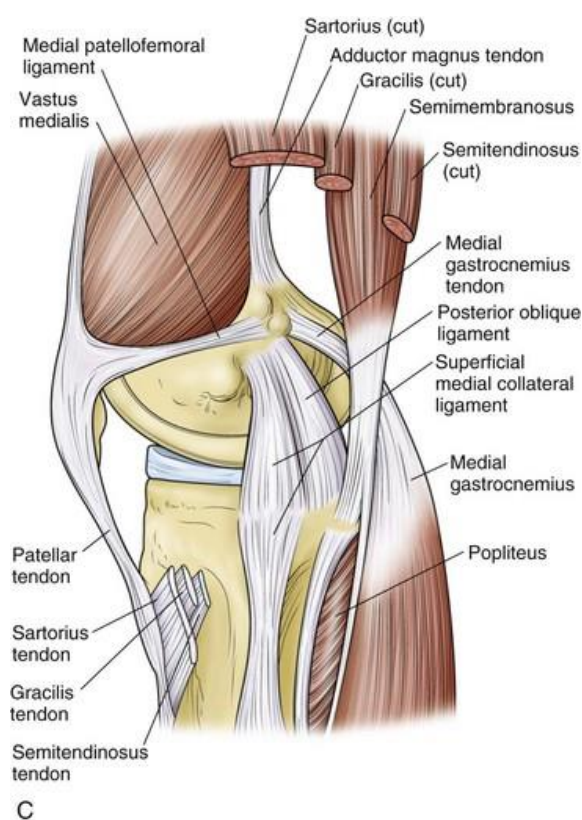
Reider i suradnici (1994) te Derscheid i Garrick (1981) u svojim istraživanjima zaključuju da većina pacijenata koji pretrpe ozljede medijalnog kolateralnog ligamenta mogu postići razinu aktivnosti prije ozljede s neoperativnim liječenjem.

Kod ove ozljede, od iznimne je važnosti utemeljiti pravilnu dijagnozu koja se temelji na fizikalnom pregledu i klasifikaciji ozljede. Plan i program kineziterapije trebao bi se temeljiti na provođenju terapijskih vježbi, odnosno na kineziterapiji. Također, važno je ispravno postupiti u ranoj fazi liječenja kako bi se izbjegli složeni rekonstruktivni zahvati (Rossi i Margheritini, 2014).

Cilj ovog rada je pružiti pregled kineziterapije kao ključnog elementa rehabilitacije nakon ozljede medijalnog kolateralnog ligamenta koljena.

2. ANATOMIJA MEDIJALNOG KOLATERALNOG LIGAMENTA KOLJENA

Anatomija medijalne strane koljena (slika 1) je kompleksna te je ova regija koljena podijeljena u tri sloja: površinski sloj, srednji sloj i duboki sloj. Površinski sloj čine mišić *sartorius* i opleteno vezivno tkivo koje čini dio patelarnog retinakuluma, srednji sloj sastoji se od mišića *semimembranosus*, površinskog medijalnog kolateralnog ligamenta, medijalnog patelofemoralnog ligamenta i stražnjeg kosog ligamenta, a duboki sloj uključuje duboki medijalni kolateralni ligament, stražnju medijalnu kapsulu i meniskotibijalni ligament (Warren i Marshall, 1979).

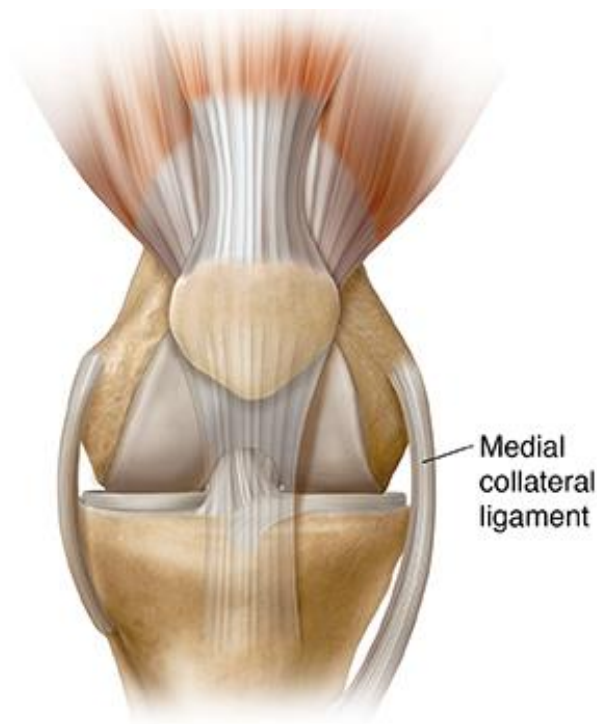


Slika 1. Anatomski prikaz medijalne strane koljena

Izvor: <https://ar.europeanwriterstour.com/images-2023/medial-knee-anatomy>

Medijalni kolateralni ligament (slika 2) dugačak je od 8 do 10 centimetara, najveća je struktura u medijalnom dijelu koljena te se sastoji od površinskog i dubokog dijela. Površinski medijalni kolateralni ligament, koji se još naziva i tibijski kolateralni ligament, sastavljen je od vlakana čije je polazište s proksimalnog dijela stražnje strane medijalnog femoralnog epikondila, a hvatište na distalnom dijelu medijalnog kondila tibije, 5 do 7 centimetara ispod zglobne linije (Warren i Marshall, 1979; Laprade, 2007). Uz to, ovaj ligament nalazi se na stražnjem dijelu

površinskog dijela medijalnog kolateralnog ligamenta, pruža dodatnu statičku i dinamičku stabilizaciju medijalne strane koljena te se smatra glavnim statičkim stabilizatorom valgusnog stresa koljena (Lind i sur., 2009). Duboki dio medijalnog kolateralnog ligamenta, odnosno srednji kapsularni ligament, može se promatrati kao zadebljanje medijalne zglobne kapsule i podijeljen je na meniskofemoralne i meniskotibijalne komponente (Laprade, 2007). Ovaj ligament pruža manju statičku stabilizaciju protiv valgusnog stresa.



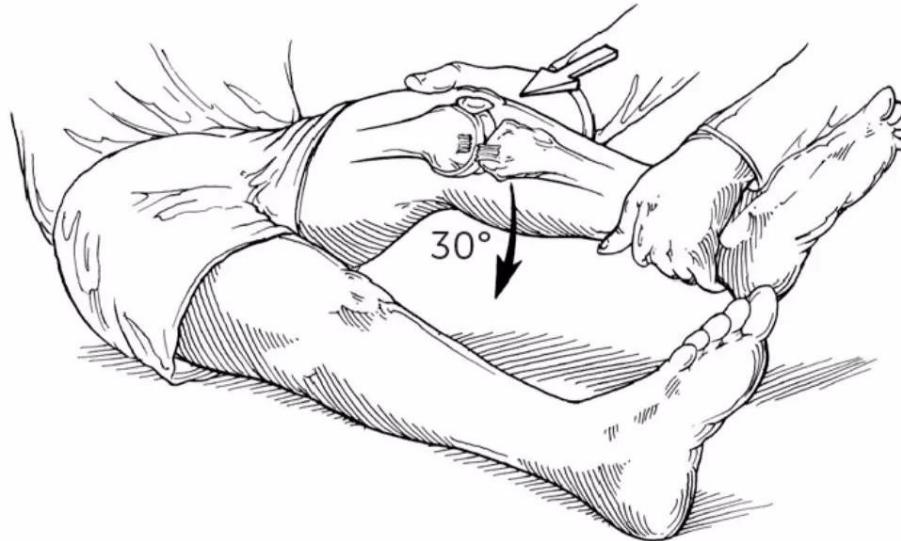
Slika 2. Anatomski prikaz medijalnog kolateralnog ligamenta

Izvor: <https://mountnittany.org/wellness-article/medial-collateral-ligament-mcl-sprain-understanding>

3. KLASIFIKACIJA I MEHANIZAM NASTANKA OZLJEDE MEDIJALNOG KOLATERALNOG LIGAMENTA

Mehanizam nastanka ozljede medijalnog kolateralnog ligamenta može se utvrditi izravnim promatranjem ozljede ili pažljivim uzimanjem anamneze. Do velike većine ozljeda dolazi direktnim udarcem u vanjski dio donjeg dijela koljena, bedra ili natkoljenice što dovodi do izravnog valgus stresa, dok su u skijanju česte beskontaktne vanjske valgus rotacijske ozljede (Hughston, 1994; Pressman i Johnson, 2003).

Kada dođe do ozljede, važno je ustanoviti mjesto boli, sposobnost kretanja nakon ozljede, vrijeme i početak otekline, osjećaj pucanja ili poderotine, prisutnost deformiteta i neposredno mjesto osjetljivosti (Indelicato i Linton, 2003). Preporuča se pregledati koljeno neposredno nakon ozljede kako ne bi došlo do grčenja mišića, no ova mogućnost često je dostupna samo timskim liječnicima koji su prisutni u trenutku ozljede (Hughston i sur., 1976). Za postavljanje dijagnoze bitan je pozitivan valgus stres test. Valgus stres test (slika 3) izvodi se tako da je pacijentova potkoljenica flektirana pod 30°. Zatim se sistemom poluge potkoljenica pokušava pomaknuti lateralno, odnosno u valgus položaj pri čemu je važno pratiti povećava li se razmak između femura i tibije u medijalnom dijelu koljena te se nakon toga cijeli postupak ponovi pri potpuno ekstenziranom koljenu (Pećina i sur., 2004). Tijekom primjene valgusne sile na koljeno, čak i mali otvor medijalnog zgloba od 5 do 8 mm ukazuje na ozljede medijalnog kolateralnog ligamenta (Chen i sur., 2007). Važno je testirati i povezane ozljede drugih ligamenata u koljenu jer su kombinirane ozljede prednjeg križnog i medijalnog kolateralnog ligamenta najčešće višeligamentarne ozljede koljena u općoj populaciji i nerijetko su povezane s puknućima 3. stupnja medijalnog kolateralnog ligamenta (Miyasaka i sur., 1991). Prije nego što dođe do ruptur medijalnog kolateralnog ligamenta, valgus stres prvenstveno oštećuje površinska vlakna ligamenta, dok dodatak rotacije uzrokuje rupturu prednjeg križnog ligamenta (Indelicato, 1995).



Slika 3. Prikaz valgus stres testa na koljenu

Izvor: <https://orthofixar.com/special-test/valgus-test-of-the-knee/>

Mangine Robert i suradnici (2008) definiraju tri stupnja ozljede medijalnog kolateralnog ligamenta:

- 1) prvi stupanj – medijalna bol bez pomaka,
- 2) drugi stupanj – medijalna bol s pomakom do 5 mm,
- 3) treći stupanj – medijalna bol s pomakom većim od 10 mm.

Pukotine 1. stupnja podrazumijevaju prekid nekoliko vlakana medijalnog kolateralnog ligamenta s lokaliziranom osjetljivošću na medijalnom dijelu koljena i nepostojanje nestabilnosti, pukotine 2. stupnja uključuju prekid većeg broja vlakana, najčešće vlakana površinskog medijalnog kolateralnog ligamenta uz očuvanje površinskog medijalnog kolateralnog ligamenta te podrazumijevaju osjetljivost na palpaciju i odsustvo nestabilnosti, dok 3. stupanj ukazuje na potpuno puknuće medijalnog kolateralnog ligamenta te njegovih dubokih i površinskih dijelova uz nestabilnost koljena (Andrews i sur., 2017).

4. LIJEČENJE OZLJEDE MEDIJALNOG KOLATERALNOG LIGAMENTA KOLJENA

Konzervativno liječenje primjenjuje se kod ozljeda 1. i 2. stupnja te uključuje ranu rehabilitaciju i progresivni trening snage (Miyamoto i sur., 2009). Nakon što se bol smiri, slijedi rehabilitacija čiji je cilj jačanje kvadricepsa i tetiva koljena. Neka od istraživanja (Reider i sur., 1994; Derscheid i Garrick, 1981) ukazuju da neoperativno liječenje, odnosno liječenje s ranim vježbama zaštićenog opsega kretanja i progresivno jačanje daju izvrsne rezultate i visoku stopu povratka sportu. Terapija ultrazvukom koristi se za kontrolu simptoma i za moguće ubrzanje oporavka (Creighton i sur., 2005). Sportaši s ozljedama 1. ili 2. stupnja u većini slučajeva se brzo vrata trenažnom procesu. Derscheid i Garrick (1981) proveli su istraživanje na srednjoškolskim nogometašima koji su imali ozljede 1. i 2. stupnja. Rezultati ovog istraživanja ukazali su da su se nogometaši s ozljedama 1. stupnja vratili sportu 10,6 dana nakon ozljede, a sportaši s ozljedama 2. stupnja vratili su se 19,5 dana nakon ozljede.

Ozljede 3. stupnja tretiraju se isto kao ozljede 1. i 2. stupnja ako su izolirane od drugih ligamenata koljena (Robins i sur., 1993). S druge strane, većina ozljeda 3. stupnja je dosta ozbiljna te je rizik od kombinirane ozljede s drugim ligamentima velik, točnije kombinirana ozljeda s prednjim križnim ligamentom događa se u 95% slučajeva (Fetto i Marshall, 1978). Salter i Williams Wilkins (1999) smatraju da je za ovakvu ozljedu potreban operativni zahvat koji uključuje rekonstrukciju ligamenata jer neoperativno liječenje može dovesti do kronične valgus ili rotatorne nestabilnosti.

Konzervativno liječenje najčešće je učinkovito kod manje ozbiljnih ozljeda medijalnog kolateralnog ligamenta te se većina pacijenata uspješno oporavi bez potrebe za operativnim zahvatom. Varelas i suradnici (2017) u svom istraživanju ukazuju da su operativni zahvati najčešće potrebni kod pacijenata s kroničnom nestabilnošću kod kojih nije uspjelo nekirurško liječenje ili kod pacijenata koji su imali višeligamentarne ozljede koljena. Vrijeme oporavka varirat će ovisno o težini ozljede i individualnim čimbenicima svakog pacijenta, stoga je važno potražiti savjet i liječničku procjenu kako bi se ustanovio odgovarajući tretman ozljede.

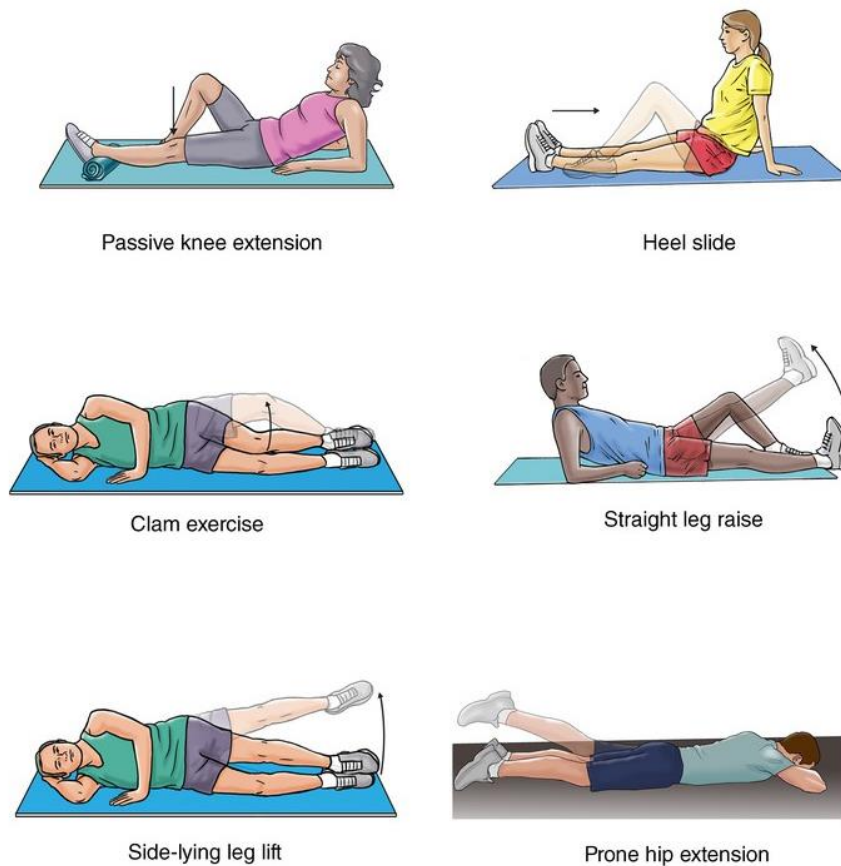
5. REHABILITACIJA IZOLIRANIH OZLJEDA MEDIJALNOG KOLATERALNOG LIGAMENTA KOLJENA

Kineziterapija je liječenje pomoću kretanja i tjelesnog vježbanja (Kosinac, 2006) te ima važnu ulogu u rehabilitaciji ozljeda medijalnog kolateralnog ligamenta koljena. Pokret je osnovno sredstvo kineziterapije. Cilj kineziterapijskih vježbi je potpuni oporavak oslabljenih ili oštećenih funkcija sustava za kretanje, ali i organskih funkcija.

Rehabilitacijski program liječenja ozljede medijalnog kolateralnog ligamenta koljena ovisi o mjestu ozljede. Kod ruptura na proksimalnom hvatištu ligament najčešće zacjeljuje s povećanom krutošću i ožiljkom bez rezidualne rastezljivosti, dok kod ruptura na distalnom hvatištu, često zaostaje rezidualna valgusna rastezljivost, što je posljedica slabijeg zacjeljivanja (Wilk i Arrigo, 2017).

Ozljede 1. i 2. stupnja liječe se neoperativnim postupcima te je u početku liječenje usmjereno na mirovanje, krioterapiju, kompresiju i elevaciju u akutnoj fazi koja traje 72 sata. Primarni cilj je smanjiti bol i oteklinu te se pacijentu preporuča korištenje zglobnog steznika kako bi se koljeno zaštitilo od valgus stresova. Važno je izvoditi vježbe jačanja kako bi se spriječila ukočenost te nakon što se pacijentova snaga i propriocepcija vrate na usporedivu razinu s drugim koljenom, dozvoljeno je da se vrati sportu (Kannus, 1988).

Peterson i Renström (2017) dijele rehabilitaciju izoliranih ozljeda medijalnog kolateralnog ligamenta u tri faze: ranu, intermedijalnu i kasnu fazu. Prva faza rehabilitacije uključuje aktivne i pasivne vježbe opsega pokreta koje potiču ubrzano zacjeljivanje povećanom sintezom kolagena te je primarni cilj ove faze smanjiti bol i oteklinu, očuvati opseg pokreta te spriječiti atrofiju mišića kvadricepsa. Vježbe snage (Slika 4) od velike su važnosti za sprječavanje atrofije mišića kvadricepsa te se najčešće koriste vježbe otvorenog kinetičkog lanca, a neke od vježbi su pritisak ručnika o podlogu sa zadržavanjem kontrakcije kvadricepsa, podizanje ispružene noge, izvođenje ekstenzije koljena iz 15° do 20° fleksije. Od vježbi zatvorenog kinetičkog lanca preporuča se izvođenje vježbi pune ekstenzije i pune fleksije do 45°. Uz navedene vježbe, za poboljšanje propriocepcije dobro je voziti sobni bicikl, plivati i trčati u dubokoj vodi (Peterson i Renström, 2017). U ranoj fazi rehabilitacije, također je korisno provoditi krioterapiju jer je učinak iste vidljiv na kontroli boli i smanjenju otekline tijekom prvih dana nakon ozljede (Carlo i Armstrong, 2010).



Slika 4. Prikaz vježbi snage nakon ozljede medijalnog kolateralnog ligamenta

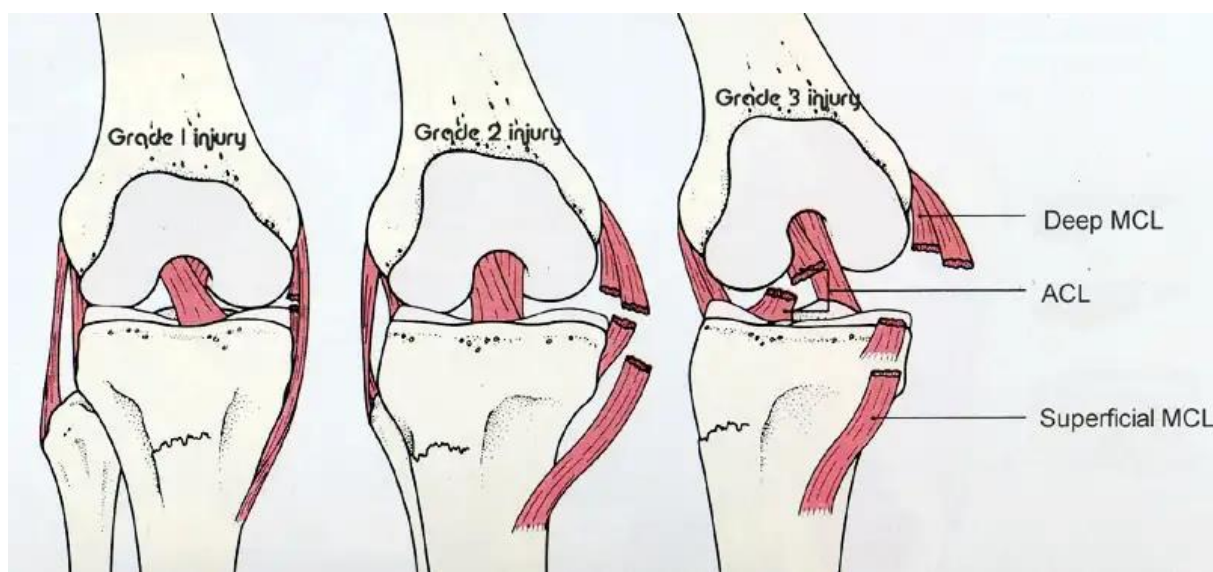
Izvor: <https://hhma.org/healthadvisor/aha-medollig-rex/>

Druga faza rehabilitacije ima za cilj postizanje punog opsega pokreta bez prisustva boli i otekline koljena. Također, jedan od glavnih ciljeva ove faze je jačanje mišića nogu intenzivnijim programima vježbanja koji uključuju jačanje cijele noge. Uz to, pacijent bi trebao hodati bez ortoze, s punim opterećenjem ozlijeđene noge (Carlo i Armstrong, 2010). Kao i u prvoj fazi, u proces rehabilitacije važno je uključiti, odnosno nastaviti s aktivnim i pasivnim vježbama opsega pokreta te uključiti istezanje hamstring mišića i stojeće istezanje fleksora kuka. Od vježbi otvorenog kinetičkog lanca najčešće se provode izotoničke vježbe mišića kvadricepsa i hamstringa u bezbolnom području opsega pokreta, dok se kod vježbi zatvorenog kinetičkog lanca najveća važnost pridaje fleksiji koljena koja se treba povećati do 80°, te se uvodi prednji iskorak, skokovi, penjanje na švedski sanduk i silazak sa sanduka. Uz navedene vježbe, korisno je uključiti balansnu dasku na kojoj se vježbe izvode stojeći na obje noge (Peterson i Renström, 2017).

Zadnja, odnosno treća faza rehabilitacije, uključuje vježbe za jačanje mišića te se fokusira na funkcionalnu aktivnost i propriocepciju što uključuje vježbe snage zatvorenog kinetičkog lanca te vježbe izdržljivosti. Glavni cilj ove faze je povratak svakodnevnim aktivnostima, a sportaši se vraćaju trenažnim programima koristeći ortozi (Carlo i Armstrong, 2010). Nakon što se sportaš vratio treninzima, od iznimne je važnosti kontinuirano provođenje treninga snage, te se uz to postepeno uvode treninzi s brzim promjenama smjera što podrazumijeva različite skokove i "skipove" ovisno o sportu kojim se pacijent bavi (Peterson i Renström, 2017).

6. REHABILITACIJA IZOLIRANIH OZLJEDA PO STUPNJU OZBILJNOSTI OZLJEDE

Programi rehabilitacije izoliranih ozljeda medijalnog kolateralnog ligamenta koljena izrađuju se na temelju stupnja ozbiljnosti ozljede. Stupnjevi ozljede medijalnog kolateralnog ligamenta (Slika 5) klasificiraju se prema težini oštećenja ligamenta. Preciznije, 1. stupanj podrazumijeva blagu ozljedu, 2. stupanj umjerenu, dok 3. stupanj označava potpunu rupturu ligamenta (Peterson i Renström, 2017). Svaki stupanj ozljede zahtijeva različit pristup rehabilitaciji, a glavni cilj je što brži oporavak i povratak svakodnevnim i sportskim aktivnostima.

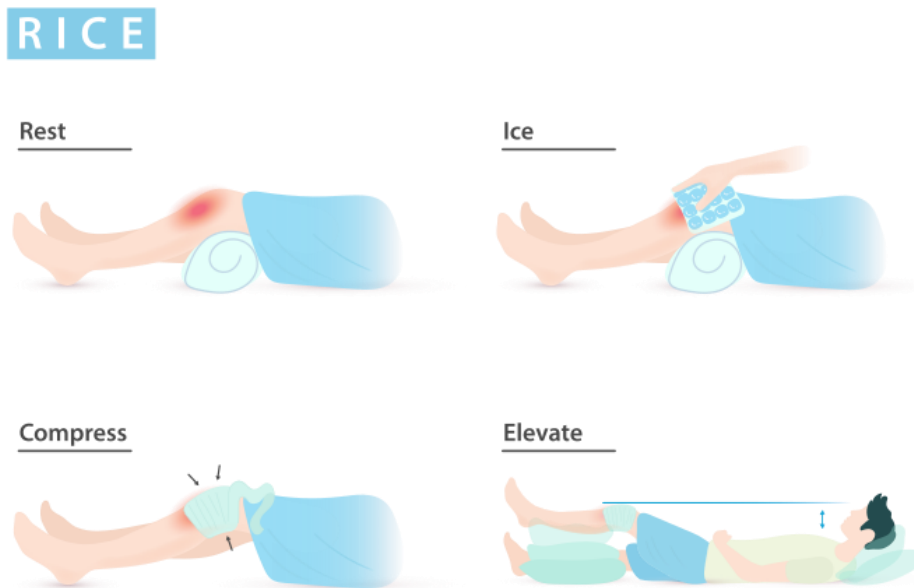


Slika 5. Stupnjevi ozljede medijalnog kolateralnog ligamenta koljena

Izvor: https://ea-ortho.com/mcl_tear.html

6.1.Rehabilitacija izoliranih ozljeda 1. stupnja

Izolirane ozljede medijalnog kolateralnog ligamenta 1. stupnja podrazumijevaju blage ozljede te iz tog razloga omogućavaju brzu progresiju volumena i intenziteta opterećenja u kineziterapijskim programima (Šklempa Kokić i sur., 2012). Derscheid i Garrick (1981) u svom istraživanju navode da se bi se izolirane ozljede 1. stupnja u prvih 48-72 sati trebale tretirati prema "RICE" metodi (slika 6), što znači odmor, hlađenje, kompresija i elevacija (engl. rest, ice, compression, elevation). Nakon primjene "RICE" metode, započinje se s kineziterapijom kako bi se poboljšala pokretljivost i snaga koljena, točnije, počinje se s vježbama istezanja, elektrostimulacijom i oslanjanjem na ekstremitet. Ukoliko pacijent nema vrlo izraženu valgus deformaciju koljena, kod ozljeda 1. stupnja nema nikakvih ograničenja kod oslanjanja na ekstremitet. Preporučuje se izvoditi vježbe istezanja nekoliko puta dnevno kako bi se izbjegla ukočenost zglobova i artrofibroza, te se velika važnost pridaje izvođenju vježbi jakosti za mišić kvadriceps, opružanje potkoljenice uz minimalno opterećenje te vježbe jačanja ekstenzora i aduktora natkoljenice. Zbog prevencije valgus stresa izbjegavaju se vježbe za abduktore natkoljenice. S ciljem jačanja kvadricepsa, vježbe zatvorenog kinetičkog lanca koriste se sve dok izbjegavaju valgus sile. Povratak sportskim aktivnostima ovisi o sposobnosti pacijenta da izvede vježbe specifične za sport kojim se bavi bez boli i nestabilnosti, odnosno povratak aktivnostima je moguć čim se ponovno uspostavi dovoljna jakost mišića i propriocepcija (Edson, 2006). Derscheid i Garrick (1981) navode da funkcionalna ortoza za sportske aktivnosti nije potrebna ako je sportaš sposoban izvoditi sve aktivnosti bez bolova ili osjećaja medijalne nestabilnosti.



Slika 6. "RICE" metoda

Izvor: https://en.wikipedia.org/wiki/RICE_%28medicine%29

6.2.Rehabilitacija izoliranih ozljeda 2. stupnja

Ozljede medijalnog kolateralnog ligamenta 2. stupnja uključuju veće intersticijalno oštećenje površinskog medijalnog kolateralnog ligamenta, odnosno došlo je do njegove parcijalne rupture (Edson, 2006). Kada se dijagnosticira ozljeda 2. stupnja, važno je popratiti postoje li i popratne ozljede ligamenta, posebno one koje uključuju prednji križni ligament. U ovom slučaju, od velike su koristi sistematski pregled, artometrijsko testiranje i magnetska rezonanca. Kao i kod ozljeda 1. stupnja, ne postoji puno literature koja upućuje na posebne programe rehabilitacije za 2. stupanj ozljede. Ciljevi rehabilitacijskog programa su postizanje potpunog opsega pokreta, ponovno uspostavljanje mišićne jakosti, normalno hodanje bez štaka i mogućnost obavljanja svakodnevnih i sportskih aktivnosti te je zbog toga izuzetno važno pridržavanje programa. Kod ovih ozljeda također se u prvih 48-72 sati primjenjuje "RICE" metoda. Giannotti i suradnici (2006) navode da je potpuno oslanjanje na ekstremitet dozvoljeno u slučaju nepostojanja izražene valgus deformacije koljena. Jačanje mišića kvadricepsa izvodi se bez opterećenja, preporučaju se vježbe za jačanje kuka sve dok se izbjegavaju valgus sile te se po potrebi može provoditi krioterapija kojoj je glavni zadatak kontrola boli i oteklina. Kada

se smanji oteklina, počinje se s raznim vježbama istezanja te vježbama otvorenog kinetičkog lanca. Ukoliko nakon 3 tjedna rehabilitacija nema većih pomaka, koristi se ortoza koja mora biti postavljena tako da dozvoljava puni opseg pokreta te se najčešće koristi do 6 tjedana. Kada je opseg pokreta potpun, rehabilitacija postaje jednaka rehabilitaciji ozljeda 1. stupnja. Pacijenti se najčešće vraćaju svojim aktivnostima nakon 6. tjedna kada više ne postoji nikakva nestabilnost koljena. Provođenjem vježbi agilnosti, koordinacije i ravnoteže potrebno je uspostaviti kvalitetnu međumišićnu koordinaciju koja osigurava kvalitetnu stabilizaciju koljena u svim uvjetima. Te su vježbe od velike važnosti za funkcionalnu stabilizaciju zgloba. Daljnja rehabilitacija stavlja naglasak na funkcionalne vježbe koje su specifične za određeni sport. Kada je jakost kvadricepsa na zadovoljavajućoj razini te kada postoji kvalitetan omjer jakosti i međumišićne koordinacije agonista i antagonista, dozvoljava se potpuni povratak sportskim aktivnostima (Elsasser i sur., 1974).

6.3.Rehabilitacija izoliranih ozljeda 3. stupnja

Ozljede medijalnog kolateralnog ligamenta 3. stupnja često su kombinirane, odnosno uključuju ozljede drugih ligamenata, najčešće prednjeg križnog ligamenta (Varelas i sur., 2017). U takvim slučajevima preporuča se operativno liječenje. Velik broj istraživanja (Hastings, 1980; Holder i sur., 1983; Woo i sur., 1987; Weiss i sur., 1991; Derscheid i Garrick, 1981; Kannus, 1988; Hillard-Sembell i sur., 1996; Lonergan i Taylor, 2002; Yoshiya i sur., 2005) podržava operativno, ali i konzervativno liječenje. Ova vrsta ozljede najčešće uključuje oštećenja na površinskim i dubokim vlaknima medijalnog kolateralnog ligamenta te se iz tog razloga preporuča dulje razdoblje imobilizacije (Edson, 2006). Nekoliko se istraživanja (DeHaven i sur., 2003; Noyes i sur., 2000; Noyes i Westin, 1997) protivi dugačkom razdoblju imobilizacije jer smatraju da ima štetne učinke na zacjeljivanje zglobova i ligamenata. Ortoza se najčešće koristi kroz 6 tjedana. S ciljem sprječavanja negativnih učinaka kao što su artrofibroza i naknadni gubitak pokreta, pacijentima je dopušteno izvođenje laganih vježbi opsega pokreta na kraju trećeg tjedna od ozljede. Artrofibroza može izazvati gubitak fleksije ili ekstenzije u koljenu (Noyes i sur., 2000). Postoji nekoliko rizičnih faktora koji su povezani s gubitkom pokreta (produljena imobilizacija, refleksna simpatička distrofija, infekcija), stoga je izuzetno velike važnosti redovito i kontinuirano provođenje vježbi opsega pokreta nakon što dođe do dovoljnog cijeljenja (Millet i sur., 2003). Manipulacija pod anestezijom može biti korisna ako do kraja 4. ili 5. tjedna rehabilitacije nije postignuta potpuna fleksija i ekstenzija preko 90°, a u težim slučajevima uz manipulaciju može koristiti artroskopski debridment (Millet i sur.,

2003). Preporuča se izvođenje vježbi za jačanje kvadricepsa i mišića stražnje strane natkoljenice, vježbe opsega pokreta, vožnja sobnog bicikla, vježbe istezanja, a električna stimulacija ima pozitivne učinke protiv atrofije mišića. Edson (2006) kao glavne ciljeve rehabilitacije u prva 4 tjedna svrstavaju smanjenje otekline, uspostavljanje opsega pokreta s naglaskom na uspostavljanje potpune ekstenzije i 100° fleksije, postizanje jakosti mišića prednje i stražnje strane natkoljenice za ocjenu 4/5 ili 5/5 na manualnom mišićnom testu, uspostavljanje normalnog hoda i povećanje oslanjanja na ozlijeđeni ekstremitet. Do kraja 6. tjedna pacijent bi trebao moći osloniti punu težinu na ozlijeđeni ekstremitet, a u razdoblju od 6. do 10. tjedna cilj je postizanje potpunog čučnja, povratak laganom trčanju, povratak vježbama agilnosti te ograničeno sudjelovanje u vježbama koje su specifične za sport pacijenta. Od 8. do 12. tjedna poželjno je postići 95% jakosti kvadricepsa te se postepeno uvode pliometrijski treninzi, zahtjevnije vježbe agilnosti, trening balansa. U razdoblju od 6 do 12 mjeseci preporuča se korištenje ortoze tijekom sportskih aktivnosti kako bi se pružila dodatna potpora koljenu i smanjio se rizik od ponovnih ozljeda.

Važno je napomenuti da svaki pacijent ima individualan oporavak, pa je pristup rehabilitaciji prilagođen potrebama svakog pojedinca. Liječnici i fizioterapeuti trebaju pažljivo pratiti napredak pacijenta tijekom cijelog procesa rehabilitacije kako bi osigurali uspješan povratak normalnim i sportskim aktivnostima. Postupno povećanje vježbi i kvalitetan plan i program rehabilitacije ključni su za uspješan oporavak nakon ozljede medijalnog kolateralnog ligamenta.

7. ZAKLJUČAK

Ozljede medijalnog kolateralnog ligamenta koljena predstavljaju čest problem u sportu, posebno kod profesionalnih sportaša koji su skloniji ozljedama zbog intenzivnih trenažnih napora te se ovakve ozljede najčešće javljaju u kontaktnim sportovima poput nogometa, hokeja na ledu, hrvanja, juda te u beskontaktnim sportovima poput skijanja.

U liječenju ozljeda medijalnog kolateralnog ligamenta, konzervativni pristup često je uspješan za izolirane ozljede 1. i 2. stupnja, dok ozljede 3. stupnja, koje uključuju potpuno puknuće ligamenta, ponekad zahtijevaju operativni zahvat.

Kineziterapija igra ključnu ulogu u rehabilitaciji nakon ozljede medijalnog kolateralnog ligamenta te je glavni cilj iste povratak na razinu prije ozljede.

Učinkovita rehabilitacija nakon ozljede medijalnog kolateralnog ligamenta omogućava sportašima povratak u sportske aktivnosti bez bolova i nestabilnosti te smanjuje rizik od kroničnih ozljeda. Od iznimne je važnosti kvalitetno osmišljen plan i program rehabilitacije kojeg vode stručne osobe te se ne smije zanemariti individualan pristup svakom pacijentu kako bi se osigurala najbolja moguća rehabilitacija, oporavak i smanjenje rizika od ponovnih ozljeda.

8. LITERATURA

1. Andrews, K., Lu, A., Mckean, L., & Ebraheim, N. (2017). Review: Medial collateral ligament injuries. *Journal of orthopaedics*, *14*(4), 550–554. <https://doi.org/10.1016/j.jor.2017.07.017>
2. Bollen S. (2000). Epidemiology of knee injuries: diagnosis and triage. *British journal of sports medicine*, *34*(3), 227–228. <https://doi.org/10.1136/bjsm.34.3.227-a>
3. Chen, L., Kim, P. D., Ahmad, C. S., & Levine, W. N. (2008). Medial collateral ligament injuries of the knee: current treatment concepts. *Current reviews in musculoskeletal medicine*, *1*(2), 108–113. <https://doi.org/10.1007/s12178-007-9016-x>
4. Creighton, R. A., Spang, J. T., & Dahners, L. E. (2005). Basic science of ligament healing: medial collateral ligament healing with and without treatment. *Sports Medicine and Arthroscopy Review*, *13*(3), 145-150.
5. De Carlo, M., & Armstrong, B. (2010). Rehabilitation of the knee following sports injury. *Clinics in sports medicine*, *29*(1), . <https://doi.org/10.1016/j.csm.2009.09.004>
6. DeHaven, K. E., Cosgarea, A. J., & Sebastianelli, W. J. (2003). Arthrofibrosis of the knee following ligament surgery. *Instructional course lectures*, *52*, 369–381.
7. Derscheid, G. L., & Garrick, J. G. (1981). Medial collateral ligament injuries in football. Nonoperative management of grade I and grade II sprains. *The American journal of sports medicine*, *9*(6), 365–368. <https://doi.org/10.1177/036354658100900605>
8. Edson C. J. (2006). Conservative and postoperative rehabilitation of isolated and combined injuries of the medial collateral ligament. *Sports medicine and arthroscopy review*, *14*(2), 105–110. <https://doi.org/10.1097/01.jsa.0000212308.32076.f2>
9. Ellsasser, J. C., Reynolds, F. C., & Omohundro, J. R. (1974). The non-operative treatment of collateral ligament injuries of the knee in professional football players. An analysis of seventy-four injuries treated non-operatively and twenty-four

- injuries treated surgically. *The Journal of bone and joint surgery. American volume*, 56(6), 1185–1190.
10. Fetto, J. F., & Marshall, J. L. (1978). Medial collateral ligament injuries of the knee: a rationale for treatment. *Clinical orthopaedics and related research*, (132), 206–218.
 11. Giannotti, B. F., Rudy, T., & Graziano, J. (2006). The non-surgical management of isolated medial collateral ligament injuries of the knee. *Sports medicine and arthroscopy review*, 14(2), 74–77.
<https://doi.org/10.1097/01.jsa.0000212307.54947.e4>
 12. Grant, J. A., Bedi, A., Kurz, J., Bancroft, R., & Miller, B. S. (2013). Incidence and injury characteristics of medial collateral ligament injuries in male collegiate ice hockey players. *Sports health*, 5(3), 270–272.
<https://doi.org/10.1177/1941738112473053>
 13. Hastings D. E. (1980). The non-operative management of collateral ligament injuries of the knee joint. *Clinical orthopaedics and related research*, (147), 22–28.
 14. Hillard-Sembell, D., Daniel, D. M., Stone, M. L., Dobson, B. E., & Fithian, D. C. (1996). Combined injuries of the anterior cruciate and medial collateral ligaments of the knee. Effect of treatment on stability and function of the joint. *The Journal of bone and joint surgery. American volume*, 78(2), 169–176.
<https://doi.org/10.2106/00004623-199602000-00002>
 15. Holden, D. L., Eggert, A. W., & Butler, J. E. (1983). The nonoperative treatment of grade I and II medial collateral ligament injuries to the knee. *The American journal of sports medicine*, 11(5), 340–344. <https://doi.org/10.1177/036354658301100511>
 16. Hughston J. C. (1994). The importance of the posterior oblique ligament in repairs of acute tears of the medial ligaments in knees with and without an associated rupture of the anterior cruciate ligament. Results of long-term follow-up. *The Journal of bone and joint surgery. American volume*, 76(9), 1328–1344.
<https://doi.org/10.2106/00004623-199409000-00008>
 17. Hughston, J. C., Andrews, J. R., Cross, M. J., & Moschi, A. (1976). Classification of knee ligament instabilities. Part I. The medial compartment and cruciate ligaments. *The Journal of bone and joint surgery. American volume*, 58(2), 159–172.

18. Indelicato P, Linton R. (2003). Medial ligament injuries in the adult. In: DeLee J, Drez JD, Miller M, editors. *DeLee & Drez's Orthopaedic Sports Medicine*. Philadelphia, PA: Saunders; pp. 1938–1949.
19. Indelicato P. A. (1995). Isolated Medial Collateral Ligament Injuries in the Knee. *The Journal of the American Academy of Orthopaedic Surgeons*, 3(1), 9–14. <https://doi.org/10.5435/00124635-199501000-00002>
20. Jacobson, K. E., & Chi, F. S. (2006). Evaluation and treatment of medial collateral ligament and medial-sided injuries of the knee. *Sports medicine and arthroscopy review*, 14(2), 58–66. <https://doi.org/10.1097/01.jsa.0000212305.47323.58>
21. Kannus P. (1988). Long-term results of conservatively treated medial collateral ligament injuries of the knee joint. *Clinical orthopaedics and related research*, (226), 103–112.
22. Koehle, M. S., Lloyd-Smith, R., & Taunton, J. E. (2002). Alpine ski injuries and their prevention. *Sports medicine (Auckland, N.Z.)*, 32(12), 785–793. <https://doi.org/10.2165/00007256-200232120-00003>
23. Kosinac, Z. (2006). *Kineziterapija: tretmani poremećaja i bolesti organa i organskih sustava*. Tiskara Majumi.
24. LaPrade, R. F., Engebretsen, A. H., Ly, T. V., Johansen, S., Wentorf, F. A., & Engebretsen, L. (2007). The anatomy of the medial part of the knee. *The Journal of bone and joint surgery. American volume*, 89(9), 2000–2010. <https://doi.org/10.2106/JBJS.F.01176>
25. Lind, M., Jakobsen, B. W., Lund, B., Hansen, M. S., Abdallah, O., & Christiansen, S. E. (2009). Anatomical reconstruction of the medial collateral ligament and posteromedial corner of the knee in patients with chronic medial collateral ligament instability. *The American journal of sports medicine*, 37(6), 1116–1122. <https://doi.org/10.1177/0363546509332498>
26. Lonergan KT, Taylor DC. (2002). Medial collateral ligament injuries of the knee: an evolution of surgical reconstruction. *Tech Knee Surg*;1:137–145.
27. Lorentzon, R., Wedrèn, H., & Pietilä, T. (1988). Incidence, nature, and causes of ice hockey injuries. A three-year prospective study of a Swedish elite ice hockey team. *The American journal of sports medicine*, 16(4), 392–396. <https://doi.org/10.1177/036354658801600415>

28. Majewski, M., Susanne, H., & Klaus, S. (2006). Epidemiology of athletic knee injuries: A 10-year study. *The Knee*, 13(3), 184–188. <https://doi.org/10.1016/j.knee.2006.01.005>
29. Millett, P. J., Johnson, B., Carlson, J., Krishnan, S., & Steadman, J. R. (2003). Rehabilitation of the arthrofibrotic knee. *American journal of orthopedics (Belle Mead, N.J.)*, 32(11), 531–538.
30. Miyasaka K.C., Daniel D.M., Stone M.L., Hirshman P. (1991). The incidence of knee ligament injuries in the general population. *Am J Knee Surg*;4:3–8.
31. Najibi, S., & Albright, J. P. (2005). The use of knee braces, part 1: Prophylactic knee braces in contact sports. *The American journal of sports medicine*, 33(4), 602–611. <https://doi.org/10.1177/0363546505275128>
32. Noyes, F. R., & Barber-Westin, S. D. (1997). Reconstruction of the anterior and posterior cruciate ligaments after knee dislocation. Use of early protected postoperative motion to decrease arthrofibrosis. *The American journal of sports medicine*, 25(6), 769–778. <https://doi.org/10.1177/036354659702500608>
33. Noyes, F. R., Berrios-Torres, S., Barber-Westin, S. D., & Heckmann, T. P. (2000). Prevention of permanent arthrofibrosis after anterior cruciate ligament reconstruction alone or combined with associated procedures: a prospective study in 443 knees. *Knee surgery, sports traumatology, arthroscopy : official journal of the ESSKA*, 8(4), 196–206. <https://doi.org/10.1007/s001670000126>
34. Paulos, L. E., France, E. P., Rosenberg, T. D., Jayaraman, G., Abbott, P. J., & Jaen, J. (1987). The biomechanics of lateral knee bracing. Part I: Response of the valgus restraints to loading. *The American journal of sports medicine*, 15(5), 419–429. <https://doi.org/10.1177/036354658701500501>
35. Pećina i sur. ORTOPEDIJA. Zagreb: *Naklada Ljevak*; 2004.
36. Pećina, M. (1995). i Heimer S.,, *Športska medicina “, Medicinska biblioteka Zagreb.*
37. Perryman, J. R., & Hershman, E. B. (2002). The acute management of soft tissue injuries of the knee. *The Orthopedic clinics of North America*, 33(3), 575–585. [https://doi.org/10.1016/s0030-5898\(01\)00003-7](https://doi.org/10.1016/s0030-5898(01)00003-7)
38. Peterson, L., & Renstrom, P. A. (2017). *Sports injuries: prevention, treatment and rehabilitation*. CRC Press.
39. Peterson, L., Junge, A., Chomiak, J., Graf-Baumann, T., & Dvorak, J. (2000). Incidence of football injuries and complaints in different age groups and skill-level

- groups. *The American journal of sports medicine*, 28(5 Suppl), S51–S57. https://doi.org/10.1177/28.suppl_5.s-51
40. Pressman, A., & Johnson, D. H. (2003). A review of ski injuries resulting in combined injury to the anterior cruciate ligament and medial collateral ligaments. *Arthroscopy : the journal of arthroscopic & related surgery : official publication of the Arthroscopy Association of North America and the International Arthroscopy Association*, 19(2), 194–202. <https://doi.org/10.1053/jars.2003.50054>
 41. Reider, B., Sathy, M. R., Talkington, J., Blyznak, N., & Kollias, S. (1994). Treatment of isolated medial collateral ligament injuries in athletes with early functional rehabilitation. A five-year follow-up study. *The American journal of sports medicine*, 22(4), 470–477. <https://doi.org/10.1177/036354659402200406>
 42. Roach, C. J., Haley, C. A., Cameron, K. L., Pallis, M., Svoboda, S. J., & Owens, B. D. (2014). The epidemiology of medial collateral ligament sprains in young athletes. *The American journal of sports medicine*, 42(5), 1103–1109. <https://doi.org/10.1177/0363546514524524>
 43. Robins, A. J., Newman, A. P., & Burks, R. T. (1993). Postoperative return of motion in anterior cruciate ligament and medial collateral ligament injuries. The effect of medial collateral ligament rupture location. *The American journal of sports medicine*, 21(1), 20–25. <https://doi.org/10.1177/036354659302100104>
 44. Rossi, R., & Margheritini, F. (Eds.). (2014). *Knee ligament injuries: extraarticular surgical techniques*. Springer.
 45. Salter R.B. Williams Wilkins; Baltimore: 1999. Textbook of Disorders and Injuries of the Musculoskeletal System: An Introduction to Orthopaedics, Fractures and Joint Injuries, Rheumatology, Metabolic Bone Disease and Rehabilitation.
 46. Šklempe Kokić, I., Uremović, M., & Kokić, T. (2012). Kinesiotherapy after medial collateral ligament injury of the knee. *Hrvatski športskomedicinski vjesnik*, 27(1), 3-9.
 47. Varelas, A. N., Erickson, B. J., Cvetanovich, G. L., & Bach, B. R., Jr (2017). Medial Collateral Ligament Reconstruction in Patients With Medial Knee Instability: A Systematic Review. *Orthopaedic journal of sports medicine*, 5(5), 2325967117703920. <https://doi.org/10.1177/2325967117703920>
 48. Warren, L. F., & Marshall, J. L. (1979). The supporting structures and layers on the medial side of the knee: an anatomical analysis. *The Journal of bone and joint surgery. American volume*, 61(1), 56–62.

49. Weiss, J. A., Woo, S. L., Ohland, K. J., Horibe, S., & Newton, P. O. (1991). Evaluation of a new injury model to study medial collateral ligament healing: primary repair versus nonoperative treatment. *Journal of orthopaedic research : official publication of the Orthopaedic Research Society*, 9(4), 516–528. <https://doi.org/10.1002/jor.1100090407>
50. Wilk, K. E., & Arrigo, C. A. (2017). Rehabilitation Principles of the Anterior Cruciate Ligament Reconstructed Knee: Twelve Steps for Successful Progression and Return to Play. *Clinics in sports medicine*, 36(1), 189–232. <https://doi.org/10.1016/j.csm.2016.08.012>
51. Woo, S. L., Inoue, M., McGurk-Burleson, E., & Gomez, M. A. (1987). Treatment of the medial collateral ligament injury. II: Structure and function of canine knees in response to differing treatment regimens. *The American journal of sports medicine*, 15(1), 22–29. <https://doi.org/10.1177/036354658701500104>
52. Yoshioka, T., Kanamori, A., Washio, T., Aoto, K., Uemura, K., Sakane, M., & Ochiai, N. (2013). The effects of plasma rich in growth factors (PRGF-Endoret) on healing of medial collateral ligament of the knee. *Knee surgery, sports traumatology, arthroscopy : official journal of the ESSKA*, 21(8), 1763–1769. <https://doi.org/10.1007/s00167-012-2002-x>
53. Yoshiya, S., Kuroda, R., Mizuno, K., Yamamoto, T., & Kurosaka, M. (2005). Medial collateral ligament reconstruction using autogenous hamstring tendons: technique and results in initial cases. *The American journal of sports medicine*, 33(9), 1380–1385. <https://doi.org/10.1177/0363546504273487>

9. ŽIVOTOPIS

OSOBNI PODACI

Ime i prezime	Ivana Lovrić
Datum i mjesto rođenja	25.08.2001. Osijek
Adresa	Vatrogasna 40, 31000 Osijek
Kontakt	098 184 5446
E-mail	ivana.lovric951@gmail.com

OBRAZOVANJE

2008.-2016.	Osnovna škola Fran Krsto Frankopan Osijek
2016.-2020.	Tehnička škola i prirodoslovna gimnazija Ruđera Boškovića Osijek
2020.-danas	Kineziološki fakultet Osijek