

Kineziterapija skakačkog koljena

Šolaja, Rita

Undergraduate thesis / Završni rad

2021

Degree Grantor / Ustanova koja je dodijelila akademski / stručni stupanj: **Josip Juraj Strossmayer University of Osijek, Faculty of Kinesiology Osijek / Sveučilište Josipa Jurja Strossmayera u Osijeku, Kineziološki fakultet Osijek**

Permanent link / Trajna poveznica: <https://um.nsk.hr/um:nbn:hr:265:004819>

Rights / Prava: [In copyright](#) / [Zaštićeno autorskim pravom.](#)

Download date / Datum preuzimanja: **2025-03-13**



Repository / Repozitorij:

[Repository of the Faculty of Kinesiology Osijek](#)



Sveučilište Josipa Jurja Strossmayera u Osijeku

Kineziološki fakultet Osijek

Preddiplomski sveučilišni studij Kineziologija

Rita Šolaja

KINEZITERAPIJA SKAKAČKOG KOLJENA

Završni rad

Osijek, 2021.

Sveučilište Josipa Jurja Strossmayera u Osijeku

Kineziološki fakultet Osijek

Preddiplomski sveučilišni studij Kineziologija

Rita Šolaja

KINEZITERAPIJA SKAKAČKOG KOLJENA

Završni rad

Kolegij: Kineziterapija

JMBAG: 0267039496

E-mail: rsolaja@kifos.hr

Mentor: doc. dr. sc. Iva Šklempe Kokić

Osijek, 2021.

University Josip Juraj Strossmayer of Osijek

Faculty of Kinesiology

Undergraduate study of Kinesiology

Rita Šolaja

KINESITHERAPY OF JUMPER'S KNEE

Osijek, 2021.

IZJAVA

O AKADEMSKOJ ČESTITOSTI,

SUGLASNOSTI ZA OBJAVU U INSTITUCIJSKIM REPOZITORIJIMA I ISTOVJETNOSTI DIGITALNE I TISKANE VERZIJE RADA

1. Kojom izjavljujem i svojim potpisom potvrđujem da je završni rad isključivo rezultat osobnoga rada koji se temelji na mojim istraživanjima i oslanja se na objavljenu literaturu. Potvrđujem poštivanje nepovredivosti autorstva te točno citiranje radova drugih autora i referiranje na njih.
2. Kojom izjavljujem da sam suglasan/suglasna da se trajno pohrani i objavi moj rad u institucijskom digitalnom repozitoriju Kineziološkog fakulteta Osijek, repozitoriju Sveučilišta Josipa Jurja Strossmayera u Osijeku te javno dostupnom repozitoriju Nacionalne i sveučilišne knjižnice u Zagrebu (u skladu s odredbama Zakona o znanstvenoj djelatnosti i visokom obrazovanju „Narodne novine“ broj 123/03., 198/03., 105/04., 174/04., 2/07.-Odluka USRH, 46/07., 63/11., 94/13., 139/13., 101/14.-Odluka USRH, 60/15.-Odluka USRH i 131/17.).
3. Izjavljujem da sam autor/autorica predanog rada i da je sadržaj predane elektroničke datoteke u potpunosti istovjetan sa dovršenom tiskanom verzijom rada predanom u svrhu obrane istog.

Ime i prezime studenta/studentice: Rita Šolaja

JMBAG: 0267039496

E-mail za kontakt: rita.solaja48@gmail.com

Naziv studija: Kineziologija

Naslov rada: Kineziterapija skakačkog koljena

Mentor/mentorica završnog / diplomskog rada: doc.dr.sc. Iva Šklempe Kokić

U Osijeku, 17.08.2021. godine

Potpis 

Kineziterapija skakačkog koljena

SAŽETAK

Skakačko koljeno smatra se jednim od najčešćih sindroma prenaprezanja u sportu. Očituje se pojavom boli u prednjem dijelu koljena koja je većinom locirana na vršku ivera. U današnje vrijeme postoje razne metode liječenja skakačkog koljena od kojih se najčešće koriste neoperacijske metode liječenja. Kineziterapija u velikoj mjeri pomaže u liječenju skakačkog koljena. Sama dijagnostika ovog stanja se dobiva putem kliničkog pregleda te razgovora s bolesnikom. U ovom završnom radu biti će predstavljena anatomija samog koljena, detaljan opis sindroma prenaprezanja, uzroci nastanka, simptomi, dijagnostika i liječenje te kolika je primjena kineziterapije važna kod liječenja ovog stanja.

Ključne riječi: skakačko koljeno, kineziterapija, sindrom prenaprezanja, dijagnostika

Kinesitherapy of jumper's knee

ABSTRACT

Jumper's knee is considered to be the most common overuse injury in sports. It is manifested by the appearance of pain in the front of the knee, which is mostly located at the kneecap. Nowadays, there are various methods of treating a jumper's knee, so the most common are non-surgical methods of treatment. Kinesitherapy greatly helps in the treatment of the jumper's knee. The diagnosis of this condition is obtained through a clinical examination and conversation with the patient. This final thesis will present the anatomy of the knee itself, a detailed description of overuse syndrome, causes, symptoms, diagnosis and treatment, and how important the use of kinesitherapy is in the treatment of this condition.

Keywords: jumper's knee, kinesitherapy, overuse injury, diagnosis

SADRŽAJ

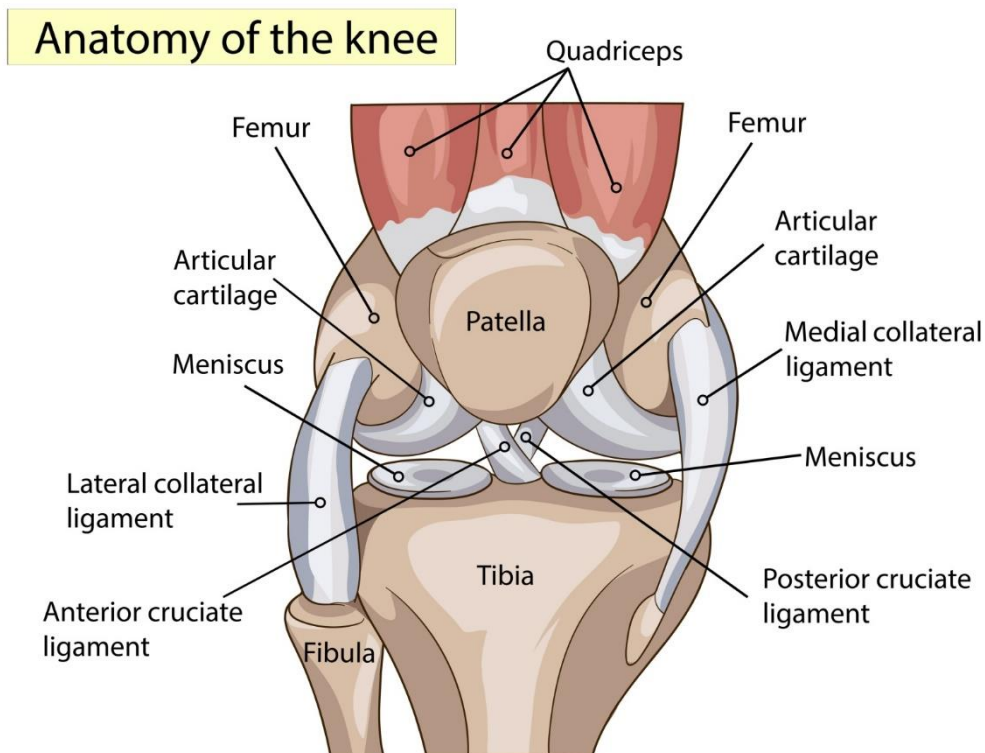
1. Uvod	1
2. Anatomija koljena	2
2.1. Aktivni stabilizatori	3
2.2. Pasivni stabilizatori	5
3. Skakačko koljeno	6
4. Uzroci nastanka i simptomi	7
5. Dijagnostika i liječenje	9
5.1. Konzervativno liječenje	10
5.2. Kirurško liječenje	11
6. Primjena kineziterapije	13
6.1. Vježbe istezanja	13
6.2. Vježbe jačanja	16
7. Zaključak	21
8. Literatura	22
9. Životopis	24
10. Prilozi	25

1. UVOD

Skakačko koljeno (patelarna tendinoza ili patelarni tendinitis) je oštećenje patelarne tetive, tkiva nalik na vrpču koje spaja zglob koljena na goljeničnu kost (Bartol, 2020). Ovaj sindrom posljedica je pretjeranog opterećenja zgloba koljena. Većina sportaša zanemaruje ovo stanje, smatraju ga neopasnom ozljedom, no problem je što s vremenom može doći do pogoršanja koje može dovesti do operacije. Patelarna tetiva je ključna za ispružanje koljena, stoga ovo stanje uzrokuje gubitak potpore i sigurnog uporišta ivera. Smatra se da 20% sportaša tijekom svoje karijere susretne sa skakačkim koljenom te da 90% sportaša koji se suzdržavaju od aktivnosti za vrijeme oporavka prebole ovo stanje (Bartol, 2020). Također smatra se da je pojava skakačkog koljena najčešća kod odbojkaša, točnije prevalencija skakačkog koljena u odbojkaša iznosi čak 44%, dok u košarkaša iznosi 32% (Bojanić, 2010). Tretmana za oporavak od ovog stanja ima jako puno i razlikuju se kod svakog sportaša, no u rijetkim slučajevima kada bol ne prestaje potrebna je operacija. Kako bi se spriječila pojava skakačkog koljena, potrebno je što više sportaše i rekreativce educirati o važnosti kvalitetnog zagrijavanja prije treninga te istezanja nakon treninga. Cilj ovog završnog rada je detaljno opisati što je to skakačko koljeno i zašto ono pripada pod sindrome prenaprezanja, opisati moguće uzroke nastanka i simptome, opisati dijagnostiku i liječenje te na koji način kineziterapija može pomoći kod liječenja i zašto je kineziterapiju potrebno primjenjivati što prije.

2. ANATOMIJA KOLJENA

Koljeno (*lat. articulatio genus*) (Slika 1.) smatra se najvećim zglobovom u ljudskom tijelu koji spaja bedrenu kost (*lat. femur*) s goljeničnom kosti (*lat. tibia*). Kompleksne je građe stoga ne čudi da je područje koljena najčešće zahvaćeno ozljedama. Koljeno je vrlo pokretljivo, odnosno u njemu se vrši ispružanje (*ekstenzija*), pregibanje (*fleksija*) te vanjska i unutarnja rotacija. Aktivni i pasivni stabilizatori omogućavaju same kretnje u zglobu koljena. Aktivni stabilizatori su mišići od kojih je glavni četveroglavi bedreni mišić (*lat. musculus quadriceps femoris*). Tu još pripadaju privlakači/ aduktori (*lat. adductor*) te mišići stražnje strane natkoljenice - ishiokruralna muskulatura. Pasivni stabilizatori su prednji i stražnji ukriženi ligamenti (*lat. ligamentum cruciatum anterius et posterius*), unutarnji i vanjski pobočni kolateralni ligamenti (*lat. ligamentum collaterale mediale el laterale*), zglobna čahura (*lat. capsula aricularis*), iver (*lat. patella*) te medijalni i lateralni menisk (*lat. meniscus medialis et lateralis*) (Daraboš, 2011).



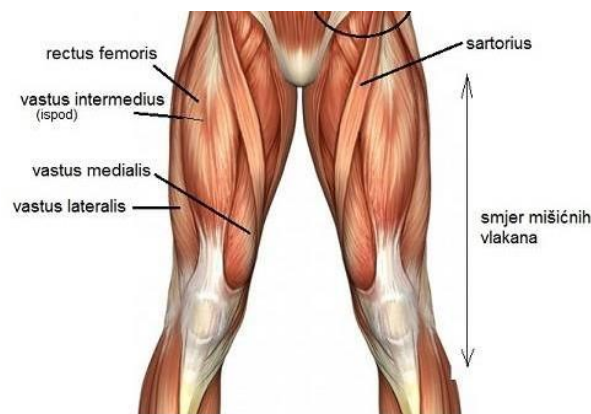
Slika 1. Anatomski izgled koljena

Izvor: <https://3sporta.com/uvod-u-anatomiju-zasto-je-koljeno-trkacko/>

2.1. Aktivni stabilizatori

Aktivne stabilizatore koljena čini velika skupina mišića koji svojim polazištem obuhvaćaju područje zdjelice i natkoljenice, spuštaju se prema koljenu i pokrivaju ga sa svih strana. Dio njih hvata se u području samoga koljena ili ispod te razine za potkoljenu kost.

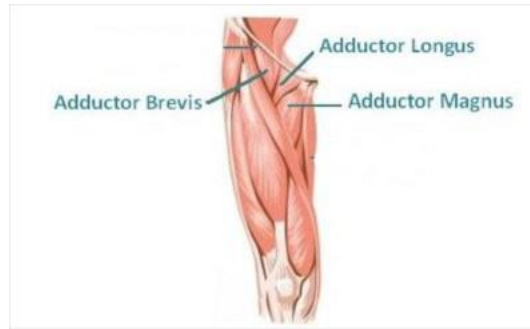Glavni mišić koji aktivno stabilizira koljeno je četveroglavi bedreni mišić (*m. quadriceps femoris*) koji je ispružatelj potkoljenice. On polazi s četiri glave, *m. rectus femoris* koji polazi s ilijačne kosti, dok *m. vastus medialis*, *m. lateralis* i *m. intermedius* polaze s bedrene kosti (Slika 2.). Sve glave mišića ujediniuju se u hvatišnu tetivu koja se veže na hrapavost gornjeg dijela goljenične kosti. Krojački mišić (*m. sartorius*) pruža se od prednjeg kraja koštanog grebena ilijačne kosti do unutarnje strane gornjeg dijela goljenične kosti. Ovaj mišić vrši pregibanje i rotiranje potkoljenice prema unutra (Andreis i Jalšovec, 2009).



Slika 2. Mišići prednje strane natkoljenice

Izvor: <https://hi-in.facebook.com/bodybalanceZG/posts/894406640668697>

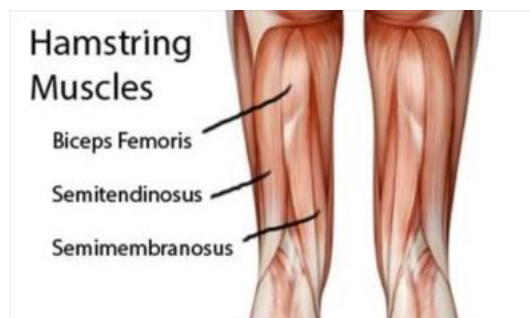
Dugi i kratki mišići primicači (*m. adductor longus*, *m. adductor brevis*) koji primiču i rotiraju bedro prema van, polaze s preponske kosti i hvataju se na unutarnju stranu trupa bedrene kosti. Veliki mišić primicač (*m. adductor magnus*) također primiče i rotira bedro, no ovaj mišić polazi sa sjedne kosti i hvata se uzduž bedrene kosti (Slika 3.).



Slika 3. Mišići primicači

Izvor: <https://videoreha.com/en-us/programs/lv3d9vqyaeeh7auy7svchw/adductor-injury--adductor-muscles-injury>

U mišiće stražnje strane natkoljenice odnosno ishiokruralnu muskulaturu pripadaju: dvoglavi mišić bedra (*m. biceps femoris*), te semimembranozni i semitendinozni mišić (*m. semimembranosus* i *m. semitendinosus*) (Slika 4.). Dvoglavi mišić bedra, kao što mu i ime kaže ima dvije glave. Jedna glava je duga i ona polazi sa sjedne kosti, a druga glava je kratka i polazi s bedrene kosti. Tetivom se hvata na glavu lisne kosti. Ovaj mišić bedro vuče prema natrag i rotira ga prema van te također pregiba i rotira potkoljenicu prema van. Semimembranozni i semitendinozni mišići polaze sa sjedne kosti, vežu se na gornji kraj goljenične kosti te pregibaju i rotiraju potkoljenice prema unutra.



Slika 4. Mišići stražnje strane natkoljenice

Izvor: <https://backtolife.net/2017/10/hamstring-stretch/>

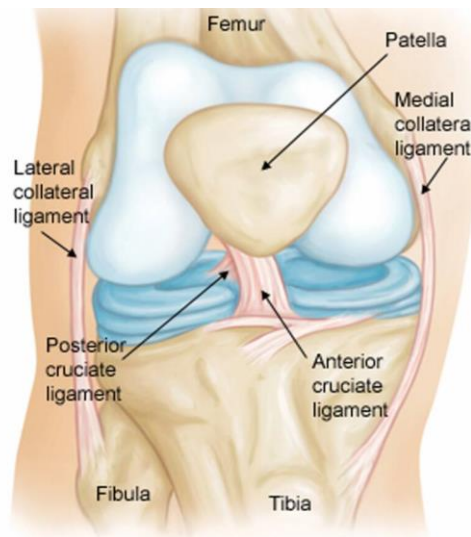
2.2. Pasivni stabilizatori

Pasivne stabilizatore (Slika 5.) čine ligamenti (sveze), zglobna čahura, iver te menisci. Ligamenti međusobno povezuju kosti te pomoću svoje elastičnosti i čvrstine podržavaju stabilnost zglobnih tijela u zglobu. Stražnji ukriženi ligamenti glavni su nositelji stabilnosti te osiguravaju stalan dodir zglobnih tijela (Andreis i Jalšovec 2009). Unutarnji i vanjski pobočni kolateralni ligamenti ojačavaju sam zglob te sprječavaju prekomjerno ispravljanje i otklon potkoljenice.

Zglobna čahura obavija strukture koljena te čini zglobnu šupljinu. Ona svojom sinovijalnom tekućinom smanjuje trenje te djelomično prehranjuje strukture.

Vezivo-hrskavične polumjesečne tvorbe, odnosno u ovom slučaju medijalni i lateralni zglobni menisci osiguravaju raspodjelu sile i zglobne tekućine te sprječavaju izravan dodir hrskavičnog pokrova kostiju.

Iver je najveća sezamska kost na koju se spaja tetiva četveroglavog bedrenog mišića. Iver omogućava ispružanje potkoljenice u koljenom zglobu.



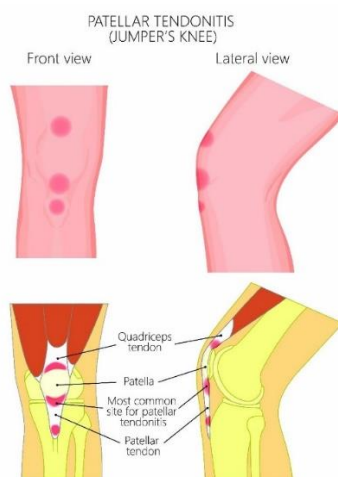
Slika 5. Prikaz pasivnih stabilizatora koljena

Izvor: <https://pt-br.facebook.com/188306744547763/photos/pcb.1417551008289991/1417550941623331/?type=3&theater>

3. SKAKAČKO KOLJENO

Blazina i sur. (1973) prvi su dali naziv skakačko koljeno (*eng. jumper's knee*). Skakačko koljeno smatra se jednim od najčešćih sindroma prenaprezanja (*eng. overuse injury*) u sportu, a sami sindromi prenaprezanja nastaju kao posljedica ponavljajućih mikrotrauma koje nadilaze reparativne sposobnosti tkiva (Ivković i Pećina, 2009). Kod ovog stanja prisutna je bol u prednjem dijelu koljena (Slika 6.) koja je većinom locirana na vršku ivera. Bol obično nastaje postupno bez povezanosti s uočljivom traumom (Bojanić, 2010). Na samom početku bol se javlja poslije treninga ili natjecanja te nestaje nakon kraćeg razdoblja potpunog odmora. Naposljetku, bol postaje stalna te se pojavljuje prije, za vrijeme i dugo nakon sportske aktivnosti.

Kao što i samo ime kaže „skakačko koljeno“ većinom se javlja u onim sportovima u kojima ima puno skakanja i trčanja kao što su atletika, košarka, odbojka, rukomet, umjetničko klizanje, hokej na ledu i skijanje. Iako je u ovim sportovima pojava skakačkog koljena najučestalija, javlja se i u drugim sportovima od kojih se posebice ističe nogomet jer uz razna skakanja i trčanja, udarci nogom uvelike pridonose pojavi ovoga stanja. Jedna od varijanti skakačkog koljena je Osgood-Schlatter-ova bolest (Mistura). Ova bolest se javlja kod rasta koštano-zglobnog sustava i sportsko aktivnih adolescenata.



Slika 6. Lokalizacija skakačkog koljena

Izvor: <https://www.performancehealth.com/articles/what-is-jumpers-knee-and-how-to-treat-it>

4. UZROCI NASTANKA I SIMPTOMI

Sama etiologija pojave skakačkog koljena nije razjašnjena, no smatra se da je ova vrsta ozljede degenerativne prirode, a ne upalnog procesa kao što se prije mislilo (Cook i sur., 2000). Također, sama pojava ovog sindroma povezana je i s brojem treninga tjedno (Lian i sur., 2005). Istraživanje provedeno na odbojkašima najbolji je pokazatelj povezanosti pojave sindroma s brojem treninga tjedno. Postotak pojave skakačkog koljena u onih koji treniraju više od 4 puta tjedno iznosi 41,8%, zatim u onih koji treniraju 4 puta tjedno 29,1%, te 14,6% u onih koji treniraju 3 puta tjedno (Lian i sur., 2005). Zanimljivost je ta da se skakačko koljeno često pojavljuje nakon određenog odmora u trenažnom procesu kao što je ljetni odmor. Od ostalih statističkih podataka utvrđeno je da se skakačko koljeno pojavljuje podjednako često kod oba spola i to posebice nakon 15. godine života. Postoje 2 vrste čimbenika koji utječu na pojavu skakačkog koljena, vanjski i unutarnji čimbenici (Dimnjaković i sur., 2010):

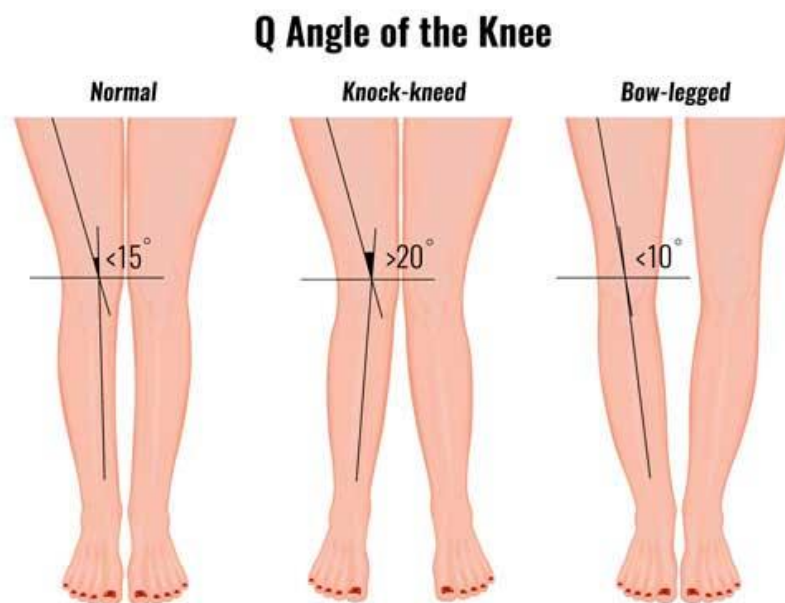
- Vanjski čimbenici
 - broj treninga tjedno
 - tvrda podloga
- Unutarnji čimbenici
 - nedovoljna fleksibilnost mišića natkoljenice te neravnomjerna raspodjela snage mišića prednje i stražnje strane natkoljenice
 - razlika u duljini nogu
 - angularne deformacije koljena (Slika 7.), tj. X-noge (lat. genua valga) i O-noge (lat. genua vara)
 - prekomjerna tjelesna težina
 - loša mehanika kretanja
 - slaba sposobnost ekscentrično-koncentrične aktivacije mišića (plimetrija)

Simptom skakačkog koljena jest pojava oštre boli, različitog intenziteta koja nastaje postupno bez povezanosti s uočljivom traumom. Kod nekih sportaša bol se može javiti neposredno iznad ili ispod ivera. Pojava simptoma se čak dijeli na nekoliko stadija (Pećina, 2019). U prvom stadiju pojava boli javlja se samo nakon aktivnosti. U drugom stadiju bol je prisutna na početku aktivnosti i nestaje nakon zagrijavanja te se ponovno javlja pred kraj aktivnosti i još povećava nakon aktivnosti. U trećem stadiju prisutna je bol i prije i tijekom te dugo nakon aktivnosti. Ako se sportaš nastavi baviti s aktivnošću dok je u trećem stadiju, dolazi do četvrtog stadija u

kojemu se javlja puno jača i oštrija bol koja je konstantna. Peti stadij je onaj zadnji, najopasniji u kojemu dolazi do ruptur tetive.

Popis mogućih simptoma skakačkog koljena (Prusac, 2015):

- Bol iznad, ispod ili na vršku ivera
- Bol prilikom palpacije ivera
- Bol prilikom dužeg sjedenja (npr. duža vožnja automobilom)
- Oteklina oko koljena
- Bol pri izvođenju čučnja
- Bol pri odrazu ili doskoku
- Bol prilikom penjanja
- Bol na hvatištu tetive četveroglavog bedrenog mišića na patelu
- Bol na hvatištu patelarnog ligamenta na goljeničnoj kosti



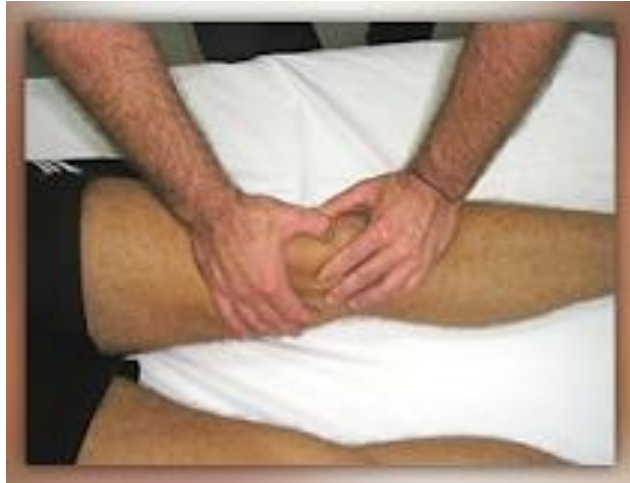Slika 7. Angularne deformacije koljena kao jedan od mogućih uzroka nastanka skakačkog koljena

Izvor: <https://www.sportsinjuryclinic.net/sport-injuries/knee-pain/anterior-knee-pain/jumpers-knee>

5. DIJAGNOSTIKA I LIJEČENJE

Dijagnoza se u najvećem broju slučajeva dobiva putem anamneze i kliničkog pregleda (Dimnjaković i sur., 2010). Od velike je važnosti prikupiti što više informacija od sportaša kao što su broj treninga tjedno, intenzitet treninga, broj natjecanja, vrijeme odmora te o vrsti podloge na kojoj se trenira ili provodi natjecanje. Klinički pregled izgleda tako da sportaš leži na leđima ispruženih nogu, a liječnik potiskuje iver prema stopalu tako da palcem jedne ruke pritisne na bazu ivera. To podiže vršak ivera i omogućuje njegovu detaljnu palpaciju palcem druge ruke. Prilikom pritiska na vršak ivera dolazi do snažne boli te u većini slučajeva sportaši potvrđuju da je to ista bol koju osjete prilikom izvođenja sportske aktivnosti. Ponekad se zna dogoditi da od jake boli sportaš „odskoči“ od kreveta. Bassetov znak smatra se najboljim testom za dijagnostiku skakačkog koljena. Test (Slika 8.) se provodi tako da sportaš također leži na leđima te se žali na osjećaj boli u položaju kada je noga potpuno ispružena, dok liječnik vrši palpaciju na vršku ivera. Potom se noga savije pod kutom od 90° i tada intenzitet boli značajno opada ili se bol uopće ne pojavljuje. Također jedan od korisnih testova je i izvođenje čučnja na kosoj platformi gdje se javlja poprilična bol ako je riječ o skakačkom koljenu. Ako je liječnik posumnjao na skakačko koljeno i proveo sve testove za procjenu, valja pregledati i ostale strukture koljenskog zgloba koristeći se drugim kliničkim testovima kako bi odbacio mogućnost postojanja nekog drugog oštećenja koljena od čega se ističu ozljede meniska ili hrskavice.

U dijagnostici skakačkog koljena koriste se još ultrazvučni pregled (UZV), termografija, magnetska rezonanca (MR) i rendgensko snimanje (RTG) (Warden i sur., 2007). Ultrazvučni pregled postao je nezamjenjiva metoda u dijagnostici skakačkog koljena (Zagrajski, 2021). U početnim stadijima patelarne tendinopatije, prisutan je otok patelarne tetive koji se najčešće vidi na vršku ivera. Ultrazvukom se mogu uočiti burze i heterogena tetivna struktura s nejasnim obrisima tetivne ovojnice. Samim time UZV omogućuje i dinamičko ispitivanje za vrijeme kontrakcije i relaksacije mišića ili pregled tetive kod pasivnog i aktivnog istezanja.



Slika 8. Prikaz Basetovog testa

Izvor: <http://www.scipion.hr/cd/124/skakacko-koljeno-scipion-centar-za-fizioterapiju-i-fitness-rijeka-scipion>

Blazina i suradnici opisali su različite metode liječenja skakačkog koljena, no i dan danas ne zna se koja je metoda najbolja. Glavni način liječenja jest takav da se smire simptomi te provede potpuna rehabilitacija. Prije svega tretman liječenja bi se trebao prilagoditi sportašu ovisno o lokalizaciji i stadiju skakačkog koljena. Liječenje skakačkog koljena dijeli se na konzervativno (neoperativno) i u rijetkim slučajevima kirurško (operativno).

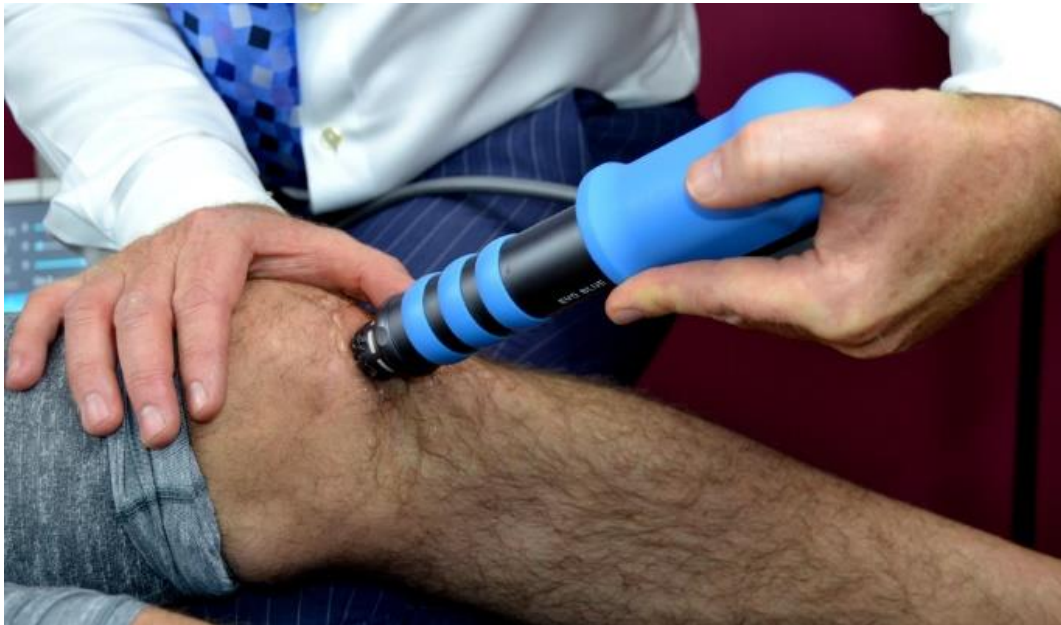5.1. Konzervativno liječenje

U najvećoj mjeri koristi se konzervativno liječenje kao što su kratkotrajni prestanak sportske aktivnosti, uzimanje nesteroidnih protuupalnih lijekova (NSAID), kineziterapija, izvantjelesna terapija udarnim valom, terapijski UZV, krioterapija (terapija ledom) te RICE metoda. U početku su se koristile i injekcije kortikosteroida kombiniranih s lokalnim anestetikom. No, primjena takvih injekcija povećala je sklonost ka puknuću tetive, stoga se taj tretman danas smatra nepoželjnim. U današnje vrijeme primjenjuje se izvantjelesna terapija udarnim valom (*eng. Extracorporeal Shock Wave Therapy – ESWT*) (Slika 9.). Ta metoda smatra se jednom od boljih metoda jer ima pozitivan učinak na bol i funkciju (Van Leeuwen i sur., 2008). Mehanizam djelovanja ove metode ima dvije svoje sastavnice. Prva je smanjenje osjetljivosti receptora za bol, a s njom i smanjenje ukupne bolnosti. Druga je poticanje prirodnog procesa cijeljenja u tijelu, koji nedostaje upravo u kroničnih bolnih stanja. Terapija udarnim valom traje cca 10-30 minuta, a započinje tako da se prvo locira bolno stanje, zatim označavanje mjesta boli te početak same terapije. Prilikom udarnih valova sportaš može osjetiti blago bockanje,

bolnost, trnce ili nelagodu. RICE (*eng. Rest, Ice, Compression and Elevation*) metoda korisna je u prvim stadijima skakačkog koljena na način da se sportaš prestaje baviti sa sportskom aktivnošću, zatim prvih 72 sata koristi se krioterapijom, postavlja kompresivni zavoj i drži nogu u podignutom položaju. (Pećina, 1992).

Pećina (1992) navodi kako se koristi još niz drugih metoda:

- Primjena višekratnih injekcija PRP-a (*eng. Platelet Rich Plasma*)
- Primjena trombocitnog faktora rasta (*eng. Platelet Derived Growth Factor – PDGF*),
- Primjena transformirajućeg faktora rasta (*eng. Transforming Growth Factors - TGF*)
- Primjena transkutane aplikacije gliceril trinitrata (GTN)



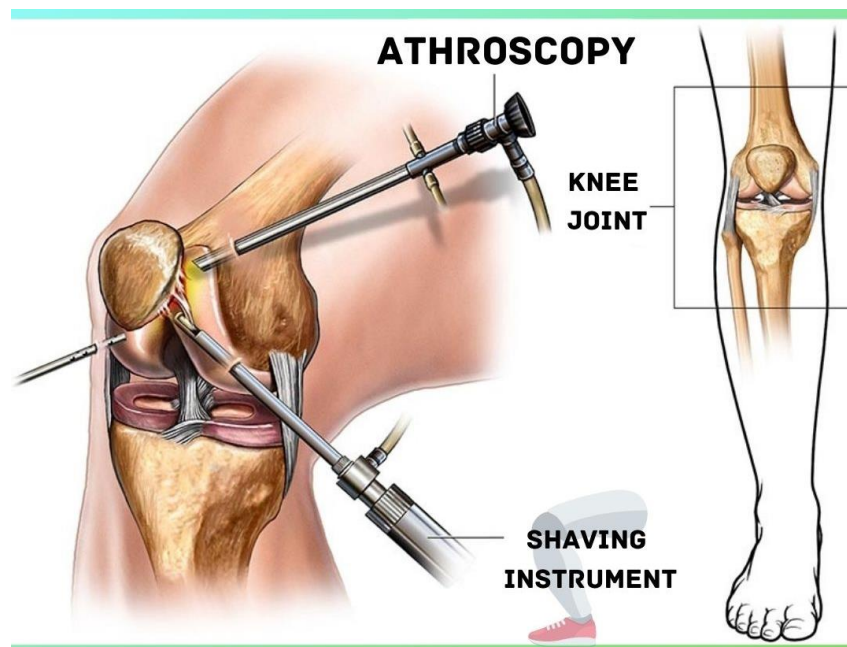
Slika 9. Prikaz ESWT metode

Izvor: <https://shockwave-therapy.co.uk/knee-pain>

5.2. Kirurško liječenje

Što se tiče kirurškog liječenja, ono je krajnji čin i provodi se kada je skakačko koljeno u onim zadnjim stadijima, tj. kada već dođe do rupture tetive ili kada liječenje nije dalo željene rezultate. U povijesti većinom se koristila kirurška metoda liječenja koja uključuje bušenje vrška ivera i artroskopska apikotomija ivera. U današnje vrijeme primjenjuje se isključivo

artroskopsko kirurško liječenje (Slika 10.) uz abraziju neartikularnog dijela vrška ivera i čišćenje intraartikularnog dijela patelarne tetive (Pećina, 2019). Također, danas se kao kirurško liječenje mogu koristiti i ultrazvučno i doplersko navođeno struganje tetive i uklanjanje patološki promijenjenog tkiva (*eng. ultrasound and Doppler-guided mini surgical scraping*). Nakon što je operacija uspješno provedena noga se imobilizira. Drugi dan nakon operacije počinje postoperativna rehabilitacija odnosno primjena kineziterapije koja je iznimno važna u procesu oporavka od skakačkog koljena. Postoperativna rehabilitacija započinje tako što sportaš ustaje iz kreveta i provodi određene vježbe. Tri mjeseca nakon operacije sportaš započinje postupno trenažno opterećenje. Punoj sportskoj aktivnosti sportaš se može vratiti već nakon šest mjeseci, dok su motivacija sportaša i stanje koljena ključni za povratak u natjecateljski trenažni proces.



Slika 10. Prikaz artroskopskog kirurškog zahvata

Izvor: <https://www.kneesurgery.co.in/arthroscopy-doctor.php>

6. PRIMJENA KINEZITERAPIJE

Kineziterapija dolazi od grčke riječi *kinesis* što znači kretanje te od riječi *therapia* što znači liječenje. Kosinac (2006) opisuje kineziterapiju kao liječenje pomoću kretanja i tjelesnog vježbanja. Kineziterapija sadrži elemente primijenjene kineziologije te je pokret osnovno sredstvo. Pravilnim odabirom i doziranjem vježbi te sportskih aktivnosti oporavljaju se oslabljene ili oštećene funkcije kako sustava za kretanje tako i organskih sustava. Sama kineziterapija je vrlo važna u liječenju skakačkog koljena iz razloga što putem kineziterapije sprječavamo razvitak skakačkog koljena u najgore stadije te samim time sprječavamo krajnji čin, tj. kirurški zahvat. Kineziterapijske postupke koje provodimo u liječenju skakačkog koljena su vježbe istezanja i vježbe jačanja.

6.1. Vježbe istezanja

Vježbe istezanja nikako ne bi smjele biti bolne već bi trebale biti ugodne. Svaka vježba istezanja izvodi se statički odnosno zauzima se pozicija u kojoj se isteže do točke lagane napetosti i zadržava položaj 30-tak sekundi. U nastavku će biti prikazane neke od vježbi istezanja kod kineziterapije skakačkog koljena. Smith, Stround i McQueen (1991) smatraju da će konzervativno liječenje značajno ovisiti o provođenju vježbi istezanja i fleksibilnosti stražnje strane natkoljenice.

Vježba 1. Istezanje četveroglavog bedrenog mišića uz pomoć trake

U ležećem položaju (potrbuške) postaviti traku oko gležnja te rukama povući traku što više dok ne osjetimo ugodno istezanje mišića prednje strane natkoljenice (Slika 11.). Glava je u produžetku ili spuštена na jastučić. Zadržati položaj 30 sekundi te postupak ponoviti 3 puta.



Slika 11. Istezanje mišića prednje strane natkoljenice uz pomoć trake

Izvor: izrada autora

Vježba 2. Istezanje trbušastog mišića lista uz pomoć trake

U sjedećem položaju ispružiti bolnu nogu te postaviti traku na vrh stopala (Slika 12.). Drugu nogu saviti tako da stopalo dodiruje mišić aduktore. Leđa su ispravljena te je rukama potrebno povući traku tako da stopalo bude ispravljeno i istezati trbušasti lisni mišić 30 sekundi po 3 puta.



Slika 12. Istezanje trbušastog mišića lista uz pomoć trake

Izvor: izrada autora

Vježba 3. Istezanje stražnje strane mišića natkoljenice

U sjedećem položaju ispružiti bolnu nogu, a drugu nogu saviti tako da stopalo dodiruje mišiće aduktore (Slika 13.). Rukama se spuštamo prema stopalu tako da su leđa ispravljena. Zadržati položaj 30 sekundi i ponoviti 3 puta.



Slika 13. Istezanje mišića stražnje strane natkoljenice

Izvor: izrada autora

Vježba 4. Istezanje stražnje strane mišića natkoljenice i trbušastog mišića lista

U sjedećoj poziciji ispružiti oba dvije noge (Slika 14.). Tijelom i rukama lagano se spuštati prema stopalima do osjećaja zatezanja mišića stražnje strane natkoljenice i trbušastog mišića lista. Poziciju zadržati 30 sekundi i ponoviti 3 puta.



Slika 14. Istezanje mišića stražnje strane natkoljenice i trbušastog mišića lista

Izvor: izrada autora

6.2. Vježbe jačanja

U današnje vrijeme najčešće se provode vježbe ekcentrične kontrakcije tako da mišić djeluje u smjeru sile gravitacije te se stoga mišićna vlakna produljuju. Mnoga istraživanja pokazala su da ekscentrične vježbe uzrokuju najveće opterećenje na tetivno tkivo, pripremajući ga za snažna mehanička opterećenja te se zbog toga smatraju najpoželjnijim za terapiju skakačkog koljena (Pećina, 2019). Na početku kineziterapijskog postupka bitno je da se vježbe jačanja izvode što sporije i da se pokret kontrolira jer u suprotnom može doći do kontraefekta odnosno puknuća tetive. Kongsgaard i sur. (2006) su u svome istraživanju pokazali da je opterećenje patelarne sveze pri ekscentričnim vježbama na kosoj podlozi od 25° veće nego pri vježbama na ravnoj podlozi te da se time povećava i efikasnost same vježbe. Razlog tome je pomak centra težišta tjelesne težine čime se povećava opterećenje patelarne sveze. Tijekom izvođenja ekscentričnih vježbi može se osjetiti bolnost ili pak nelagoda u koljenu, ali ona ne smije biti tolika da onemogućuje izvođenje vježbi. U nastavku će biti prikazane neke od vježbi jačanja koje se provode u kineziterapiji skakačkog koljena. Tijekom programa rehabilitacije također se koriste i proprioceptivne vježbe na balansnoj dasci (eng. balance board) koje olakšavaju prijenos impulsa između živčanog sustava, zglobnih receptora, mišića, tetiva i ligamenata.

Vježba 1. Izvođenje čučnja na kosoj podlozi od 25°

Ovo je jedna od najpoznatijih ekcentričnih vježbi u kineziterapijskom postupku liječenja skakačkog koljena (Slika 15.). Izvodi se tako da sportaš stane na kosinu te se lagano spušta u poziciju čučnja. Spuštanje u čučanj bi trebalo trajati 4 sekunde te isto tako i dizanje u početni položaj 4 sekunde. Moguće je osjetiti laganu bolnost.




Slika 15. Izvođenje čučnja na kosoj podlozi od 25°

Izvor: <https://www.wikihow.fitness/Treat-Patellar-Tendinitis>

Vježba 2. Izvođenje jednonožnog čučnja na kosoj podlozi od 25°

Također jedna od poznatijih ekscentričnih vježbi kod liječenja skakačkog koljena koja se također izvodi na kosoj podlozi (Slika 16). Sportaš postavlja bolnu nogu na kosinu dok je druga noga lagano u zraku. Potrebno je spuštati se što sporije u čučanj do laganog osjećaja bolnosti te se također sporo dizati. Poželjno je napraviti 5 ponavljanja u 4-5 serija.



Slika 16. Jednonožni čučanj na kosoj podlozi od 25°

Izvor: https://www.researchgate.net/figure/Eccentric-decline-squat-informed-consent-was-obtained-for-publication-of-this-figure_fig1_6578678

Vježba 3. Sjed uz zid

Vrlo poznata vježba je sjed uz zid koja se izvodi na način da se putem cijele kralježnice oslonimo na zid, a glava je u produžetku (Slika 17.). Ova vježba dobra je za jačanje mišića prednje strane natkoljenice iako prilikom izvođenja jačamo i mišiće glutealne regije te trbušaste mišić lista. Ovu vježbu poželjno je izvoditi 30-40 sekundi te ponoviti 4-5 puta. Također jedna varijanta ove vježbe je uz pomoć trake tako da traku postavljamo na stražnju stranu koljena.



Slika 17. Sjed uz zid

Izvor: izrada autora

Vježba 3. Vježba most

Početna pozicija ove vježbe je u ležećem položaju s neutralnom kralježnicom i zdjelicom te s koljenima u pregibu i stopalima oslonjenim o podlogu u liniji koljena. Kukovi, koljena i stopala su paralelna i u širini kukova. Lopatice su stabilne, a ruke su oslonjene dlanovima o podlogu u produžetku ramena. Kroz izdah na usta, podižemo zdjelicu od podloge, oslanjajući se o četiri točke: lopatice i puna stopala (Slika 18.). Putem ove vježbe aktiviramo mišiće glutealne regije, mišiće stražnje strane natkoljenice te kose trbušne mišiće. Izvesti 4-5 serije po 10-15 ponavljanja.




Slika 18. Vježba most

Izvor: izrada autora

Vježba 4. Podizanje jedne noge

Početna pozicija je u ležećem položaju, ruke oslonjene na dlanove, jedno koljeno u pregibu dok je drugo ispruženo uz podlogu (Slika 19.). Nogu koja je ispružena uz podlogu podižemo i spuštamo laganom brzinom. Napraviti 10-15 ponavljanja u 4-5 serije.




Slika 19. Podizanje jedne noge

Izvor: izrada autora

Vježba 5. Odnoženje (abdukcija) ležeći bočno

Početna pozicija je ležeći bočno tako da je jedna noga savijena, a druga je ispružena dok je zdjelica u neutralnoj poziciji (Slika 20.). Jednu ruku postavljamo ispred trbuha dok druga služi kao oslonac glavi. Iz početne pozicije odizati nogu i zadržati mirnu poziciju trupa. Izvoditi što sporije, 10-15 ponavljanja u 4-5 serija.



Slika 20. Odnoženje (abdukcija) ležeći bočno

Izvor: izrada autora

7. ZAKLJUČAK

Skakačko koljeno kao jedan od najčešćih sindroma prenaprezanja javlja se podjednako kod vrhunskih sportaša i kod rekreativaca. Smatra se da puni oporavak od skakačkog koljena traje 6-12 mjeseci ako je liječenje adekvatno te ako se provode odgovarajući kineziterapijski postupci, odnosno vježbe istezanja i vježbe jačanja. Bitno je što prije krenuti s liječenjem ovog stanja kako bi se mogli što prije vratiti punoj sportskoj aktivnosti. Problem nastaje zbog toga što dosta sportaša zanemaruje ovaj problem ne razmišljajući o lošim posljedicama kao što je razvoj skakačkog koljena u teže stadije što samim time rezultira mogućnosti puknuća tetive. Potrebno je da sportaš bude vrlo uporan i strpljiv jer vježbe koje se provode u smislu rehabilitacije, polaganog su tipa pa ponekim sportašima to može biti monotono te zbog toga odustaju od liječenja.

8. LITERATURA

1. Bartol, I. (2020) Skakačko koljeno – zašto nastaje, kako ga liječiti i na koji način spriječiti. Kreni zdravo. <https://www.krenizdravo.hr/zdravlje/skakacko-koljeno-zasto-nastaje-kako-ga-lijeciti-i-na-koji-nacin-sprijeciti>
2. Daraboš, Nikica (2011). *Kako pobijediti športsku ozljedu*. Zagreb, Medicinska naklada.
3. Andreis I., Jalšovec D. (2009) *Anatomija i fiziologija*. Zagreb, Školska knjiga.
4. Blazina M, Kerlan R, Jobe F, i sur. (1973) Jumper's knee. *Orthop Clin North Am*. Jul;4(3):665-78.
5. Ivković A., Pećina M. (2009) *Sindromi prenaprezanja u djece sportaša*. <http://www.hpps.com.hr/sites/default/files/Dokumenti/2009/pdf/dok41.pdf>
6. Bojanić, Ivan (2010) Skakačko koljeno (jumper's knee). Pliva zdravlje <https://www.plivazdravlje.hr/aktualno/clanak/18504/Skakacko-koljeno-jumpers-knee.html>
7. Mistura, Dean. Poliklinika Scipion. Skakačko koljeno. <http://www.scipion.hr/cd/124/skakacko-koljeno-scipion-centar-za-fizioterapiju-i-fitness-rijeka-scipion>
8. Cook JL, Khan KM, Maffulli N, i sur. (2000) Overuse tendinosis, not tendinitis part 2: applying the new approach to patellar tendinopathy. *Phys Sportsmed*, Jun;28(6):31-46
9. Lian OB, Engebretsen L, Bahr R. (2005) Prevalence of jumper's knee among elite athletes from different sports: a cross-sectional study. *Am J Sports Med*, Apr;33(4):561-7
10. Dimnjaković, D, Dokuzović, S, Mahnik, A, Smoljanović, T, Bojanić, I. (2010) Ekscentrične vježbe u liječenju skakačkog koljena. *Hrvatski športskomed vjesnik*, 25: 43-51
11. Pećina, Marko (2019). *Sportska medicina*. Zagreb, Medicinska zaklada.
12. Prusac, Tonka (2015) Prevenirica i rehabilitacija kroničnih ozljeda u vrhunskom nogometu.
13. Warden SJ, Kiss ZS, Malara FA, i sur. (2007) Comparative accuracy of magnetic resonance imaging and ultrasonography in confirming clinically diagnosed patellar tendinopathy. *Am J SportsMed*, Mar;35(3):427-36
14. Zagrajski, Karlo (2021). Fizioterapija kod bolnih stanja patelarne tetive.
15. Van Leeuwen MT, Zwerver J, van der Akker Scheek I. (2008) Extracorporeal shockwave therapy for patellar tendinopathy: a review of the literature. *Br J Sportsmed* <https://bjsm.bmj.com/content/bjsports/43/3/163.1.full.pdf>

16. Pećina, Marko (1992) *Sindromi prenaprezanja sustava za kretanje*. Zagreb, Globus.
17. Kosinac, Zdenko (2006) *Kineziterapija: Tretmani poremećaja i bolesti organa i organskih sustava*, Split, Sveučilište u Splitu.
18. Kongsgaard M, Aagaard P, Roikjaer S, i sur. (2006) Decline eccentric squats increases patellar tendon loading compared to standard eccentric squats. *Clin Biomech (Bristol,Avon)* Aug;21(7):748-54
19. A.D. Smith, L. Stround, C. McQueen (1991) Flexibility and anterior knee pain in adolescent elite figure skaters, *Journal of Paediatric Orthopaedics*, Jan-Feb; 11(1):77-82

9. ŽIVOTOPIS

OSOBNI PODACI

Ime i prezime	Rita Šolaja
Datum i mjesto rođenja	26.2.1998. Osijek
Adresa	Krstova 5, 31 000 Osijek
Kontakt	092 341 7154
E-mail	rita.solaja48@gmail.com

OBRAZOVANJE

2005.-2013.	Osnovna škola Jagoda Truhelka Osijek
2013.-2017.	Tehnička škola i prirodoslovna gimnazija Ruđera Boškovića
2018.-danas	Kineziološki fakultet Osijek

10. PRILOZI

Obrazac br. 2

SVEUČILIŠTE JOSIPA JURJA STROSSMAYERA U OSIJEKU
KINEZIOLOŠKI FAKULTET OSIJEK

Potvrda mentora o provedenom postupku provjere izvornosti rada

Ime i prezime studenta:	Rita Šolaja
JMBAG:	0267039496
Studij:	Kineziologija
Vrsta rada:	Završni rad
Tema:	<input type="radio"/> stručna <input type="radio"/> znanstvena
Mentor:	doc. dr. sc. Iva Šklempa Kokić
Datum predaje rada:	17.08.2021.
Datum provjere rada:	01.09.2021.
Naziv datoteke:	RSolaja_ZavršniRad
Veličina datoteke:	2,08MB
Broj stranica:	32
Broj riječi/znakova:	4503/29524
Podudarnost rada:	15%
Obrazloženje mentora:	Rad je uspješno prošao provjeru izvornosti.

Datum
01.09.2021.

Potpis mentora